

IV. Emlőrák Konszenzus Konferencia – Az emlőrák korszerű sebészi kezelése

LÁZÁR GYÖRGY¹, KELEMEN PÉTER², KÓSA CSABA³, MARÁZ RÓBERT⁴, PASZT ATTILA¹, PAVLOVICS GÁBOR⁵, SÁVOLT ÁKOS², SIMONKA ZSOLT¹, TÓTH DEZSŐ⁶, MÁTRAI ZOLTÁN²

¹SZTE ÁOK, Sebészeti Klinika, Szeged, ²Országos Onkológiai Intézet, Budapest, ³Debreceni Egyetem Sebészeti Intézet, Debrecen, ⁴Bács-Kiskun Megyei Önkormányzat Kórháza, Kecskemét, ⁵PTE Sebészeti Klinika, Pécs, ⁶Borsod-Abaúj-Zemplén Megyei Központi Kórház és Egyetemi Oktatókórház, Sebészeti Osztály, Miskolc

Levelezési cím:

Prof. Dr. Lázár György
SZTE ÁOK Sebészeti Klinika
6725 Szeged, Semmelweis u. 8.
e-mail: gylazar@gmail.com
tel.: 06-30-408-3109, 06-62-545-460

BEVEZETÉS

Az emlőrákok incidenciája az utóbbi évtizedekben fokozatosan növekedett, míg mortalitása csökkent. A prognózis, a gyógyítás eredményességének javulása számos tényezővel magyarázható, melyek közül kiemelkedő az emlősebészet minőségi és módszertani fejlődése. A jelenkor sebészei jól érzékelik, hogy elsősorban az elmúlt két évtizedben az onkológiai sebészeti gyakorlat számos tekintetben megváltozott. Ennek az okai elsősorban az ún. biológiai szemléletű gyógyítás, a daganatszűrés, a sebészeti technológiai fejlődés, a centralizáció és a minőségbiztosítási elvek mindennapos használata. Az emlőrák sebészetében általánosan elfogadottá vált a maximálisan tolerálható kezelés helyett a minimális, de hatásos kezelés elve.

1. Az emlőrák sebészi terápiáját napjainkban és a jövőben is az egyre precízebb diagnosztikus módszerek és az egyre hatásosabb onkológiai kezelési eljárások határozzák meg. Az emlőmegtartás és az onkoplasztikai elvek alkalmazása egyre szélesebb körű; az axilla sebészi kezelésében az őrszemnyirokcsomó-biopszia az elsődleges és az axilláris blokkdisszekció indikációja tovább szűkült. Az alábbiakban a III. Emlőrák Konszenzus Konferencia tartalmára épülve (1), a legfrissebb nemzetközi tanulmányokat és szakértői javaslatokat (2, 3, 4, 5, 6, 7, 8, 9) figyelembe véve foglaljuk össze az emlőrák sebészi kezelésével kapcsolatos ajánlásainkat.

INVAZÍV DAGANATOK SEBÉSZI ELLÁTÁSA

A sebészi ellátás célja a lokoregionális tumorkontroll, valamint a lokoregionális stádium pontos meghatározásának biztosítása. A sebészi kezelés megválasztásakor figyelembe kell vennünk a daganat klinikai stádiuma mellett a daganat biológiai viselkedését is. A korai emlődaganatok sebészi ellátása során, amennyiben nincs kontraindikációja, törekednünk kell, hogy emlőmegtartó műtétet végezzünk. Emlőmegtartó műtét tervezése esetén a beavatkozás esztétikai eredményét, a beteg későbbi életminőségét is figyelembe kell venni. Jó esztétikai eredmény nélkül nincs értelme az emlő megtartásának. A műtéti típus megválasztása minden esetben a tájékoztatott beteg véleményének figyelembevételével történik. Lokálisan előrehaladott és/vagy nyirokcsomó áttétet mutató esetekben a neoadjuváns onkológiai kezelés lehetősége fel kell, merüljön (ld.: primer szisztémás kezelés).

Az emlőmegtartó műtét feltételei

- Klinikailag I., II. stádiumú daganat
- Tumorméret: szoliter daganat (T1, T2 ; ép emlőszövet/daganat kedvező aránya, a daganat elhelyezkedése, optimális eltávolíthatósága. Amennyiben hagyományos emlőmegtartó műtéttel – a beteg igényeinek figyelembevétele mellett – optimális kozmetikai eredmény nem érhető el, onkoplasztikus műtét jön szóba (ld. onkoplasztika) (10). A diagnosztikus célból készített MR-vizsgálat digitális anyagából történő emlőparenchyma- és tumortérfogat-meghatározás segítséget nyújthat a műtéti típus kiválasztásában.
- Neoadjuváns kezelés után is végezhető emlőmegtartó műtét. Neoadjuváns kezeléssel elérhető a primer tumor méretének csökkentése (down-sizing), s így a beteg alkalmassá válhat az emlőmegtartó műtetre (ld. primer szisztémás kezelés).
- Nyirokcsomóstátusz: N0, N1, nincs távoli metasztázis: M0 (relatív - oligometasztázisok)
- Megfelelő sugárkezelés biztosított, melyet a beteg – megfelelő felvilágosítást követően – elfogad
- A megfelelő szakmai szintű, helyi radiológiai háttér biztosított a preoperatív jelöléshez, az intraoperatív specimen mammográfia vagy ultrahang vizsgálatához.

Kontraindikáció

- A daganat és az emlő nagyságának kedvezőtlen aránya (mely onkoplasztikai eljárással sem biztosít megfelelő /onkológiai/kozmetikai eredményt)
- Lokális recidíva vagy új primer tumor előző emlőmegtartásos műtét után (amennyiben nincs további sugárkezelési lehetőség)
- Nagy kiterjedésű és/vagy multicentrikus duktális cc. in situ (DCIS), valamint invazív daganat (ld. DCIS fejezetet, speciális megfontolások)
- Mastitis carcinomatosa

- Multiplex malignus elváltozás (>2 elváltozás, különböző kvadránsokban, ld. speciális megfontolások)
- Előzőleg besugárzott területen lévő daganat (további besugárzásra nincs lehetőség)

Relatív kontraindikáció (emlőmegtartó műtét bizonyos feltételek mellett végezhető)

- Multifokális vagy multicentrikus elváltozások (ld. speciális megfontolások)
- 50 mm-nél nagyobb daganat (neoadjuváns kezeléssel a daganat megkisebbíthető és/vagy onkoplasztikai beavatkozással a daganat eltávolítható és megfelelő kozmetikai/onkológiai eredmény is elérhető)
- Emlőbimbó alatti tumor (megfelelő méretű emlőnél ún. kúpreszekció lehetséges, az emlőbimbó/areola komplex megkímélése, ld. speciális megfontolások: nem igazolható a bőr (bimbó-areola komplex) tumoros érintettsége (intraoperatív vizsgálat). De magas kockázatot jelent az axilláris nyirokcsomóáttét megléte, Grade III-as tumor, limfovaskuláris invázió jelenléte, valamint tripla negatív vagy HER2-pozitív daganat)
- BRCA-mutáció (ld. fiatalkori emlőrák) (2, 11)
- BRCA 1, 2 pozitivitás esetén masztektómia, valamint a kontralaterális emlő profilaktikus eltávolítása is mérlegelendő, igény esetén azonnali/azonnali halasztott rekonstrukcióval (12).

Speciális megfontolások emlőmegtartó műtét kapcsán

Számos tényező befolyásolja az emlőmegtartó műtét sikerét, azaz, hogyan tudjuk minimalizálni a helyi kiújulás esélyét és javítani a kozmetikai eredményt. A sebészi kezelés megválasztása (emlőmegtartás vs. masztektómia) különösen nagy gondosságot igényel multifokális (MF) vagy multicentrikus (MC) emlődaganat esetén. Mindkét esetben többgócú folyamatról beszélünk. MF esetén egy kvadránsban található legalább két invazív/in situ (DCIS) daganat, melyeket ép emlőszövet választ el, míg MC esetén különböző negyedekben helyezkednek el a malignus góccok. A felosztás sebészi szempontból is jelentőséggel bír: a multicentrikus daganatok általában hagyományos emlőmegtartó műtét során csak két külön metszésből, míg a multifokális daganatok egy metszésből távolíthatók el.

Napjainkban a megfelelő onkoplasztikai technika megválasztásával és megfelelő sebészi tapasztalattal, pontos lokalizációs technikákat alkalmazva, amennyiben az emlő mérete erre lehetőséget ad, az MF, ritkábban az MC daganatok is megfelelő ép szegéllyel eltávolíthatók. Fontos feltétel a tökéletes preoperatív diagnosztika, melynek kívánatos, de nem kötelező része az MR-vizsgálat (mely újabb góccokat mutathat ki). Ha ezek a feltételek adottak, a magasabb lokálisrecidívaarány elfogadható szintre csökkenthető (13, 14). Ennek ellenére multifokális vagy multicentrikus emlődaganat esetén az emlőmegtartó műtétet nem tekinthetjük rutineljárásnak. A képalkotó módszerekkel kimutatott malignus jellegű góccok célzott mintavétellel minden esetben igazolandók, mert még a legmagasabb valószínűségű esetekben (BIRADS 5) is csak 96%-ban igazolódik patológiailag a malignitás. A biopsziával nem elérhető (pl. MR-vezérelt mintavételi lehetőség hiányában), de malignitásra gyanús góccok team döntéssel értékelendők.

Onkoplasztikus emlőmegtartó műtétek

Az onkoplasztikus emlősebészet az emlőrák multidiszciplináris kezelésének alapvető része, amely a szükséges tapasztalattal és eredményességgel képes egyesíteni az onkológiai és rekonstrukciós sebészeti technikákat. Az onkoplasztikus emlőmegtartó műtétek (terápiás emlőplasztika, kozmetikai kvadrantektómia) célja az onkológiai radikalitás mellett az emlő lehető legjobb kozmetikai végeredményének biztosítása, a megmaradó szövetek áthelyezésével vagy a hiányzó szövetek pótlásával. 2009-ben az onkoplasztikus emlősebészeti technikák a St. Gallen-i Konszenzus Konferencián szakmailag befogadásra kerültek (15). Az onkoplasztikus emlőmegtartó műtétek speciális sebészeti/plasztikai sebészeti (emlősebészeti) szakismereteket és tapasztalatot igénylő onkológiai sebészeti beavatkozások.

Kiemelkedően jó esztétikai végeredmény mellett (16), akár az emlő 20–50%-ának eltávolítását is lehetővé teszik. Egyes technikák azonnali vagy halasztott ellenoldali szimmetrizációs műtet igényelhetnek. A mikroszkóposan érintett sebészeti szél arányát csökkentik, szövődémenyarányuk nem magasabb a hagyományos emlőmegtartó műtétekhez képest, nem késleltetik az adjuváns multidiszciplináris kezeléseket, nem nehezítik az utánkövetést sem. A hagyományos emlőmegtartó műtétekkel összehasonlítva azonban hosszabb műteti időt igényelnek (17, 18)

A tumorágy pontos jelölése klipekkel az onkoplasztikus műtéteknél is kiemelt fontosságú, nemcsak a sugárkezelés megtervezése miatt, hanem az esetleges reexcisio elvégzése végett is.

Összességében az onkoplasztikus műteti technikák onkológiai eredményei a hagyományos emlőmegtartó műtétek és a masztektómiák eredményeivel összemérhetők, hosszú távú onkológiai eredmények azonban még korlátozottan állnak rendelkezésre (1, 17, 19, 20, 21, 22).

Bőrtakarékos masztektómia (skin-sparing mastectomy, SSM): emlőbimbó-areola komplex és limitált periareoláris bőr eltávolításával végzett masztektómia (nyirokcsomó-disszekcióval vagy anélkül) azonnali/azonnali halasztott emlőpótlással. Elsősorban nagy kiterjedésű DCIS, a bőrt nem infiltráló invazív daganat sebészeti kezelésénél alkalmazható módszer, elsősorban centrálisan elhelyezkedő, mamillát, areolát deformáló, behúzó daganatok esetén. Az indikációt illetően egyértelmű nemzetközi és hazai ajánlások nincsenek. A patológiai vizsgálatnál kiemelten fontos az ún. szuperficiális (bőr felé eső) reszekciós felszín vizsgálata.

Az emlőbimbó-megtartó masztektómia (nipple-sparing mastectomy, NSM) esetén az emlő teljes bőre megkímélt, míg a bimbóudvar-megtartó masztektómia (areola-sparing mastectomy, ASM) esetén a parenchymával együtt az emlőbimbó is eltávolításra kerül. A műtétek általában az áthajlási redőben, vagy annak laterális folytatásában vezetett metszésből végezhetők azonnali/azonnali halasztott emlő-helyreállításal kombinálva. A retromamilláris mirigyterület jelölése a patológiai vizsgálat számára, illetve a retro-/intramamilláris szövet intraoperatív fagyasztásos, vagy utólagos szövettani vizsgálata a módszer fontos része. Utólagos vizsgálat esetén, amennyiben az tumort igazol, a mamilla/areola eltávolítására van szükség, ami leggyakrabban könnyen kivitelezhető ambuláns körülmények között is. Az NSM indikációs köre bővült, onkológiai szempontból az SSM-mel egyenértékű, de lényegesebben jobb kozmetikai eredményt ad körültekintő betegszelekció esetén azonnali/azonnali halasztott pótlással [II,B] (6).

Az SSM/ASM/NSM műtétek műtéttechnikailag nem egyeznek meg az érdemi mennyiségű mirigyállományt visszahagyó korai vagy klasszikus szubkután masztektómiával.

Sebészi reszekciós szél

Az invazív daganat eltávolítása onkológiailag akkor megfelelő, ha a reszekciós szélek patológiai vizsgálattal is tumormentesnek bizonyulnak (a tussal megfestett szélben nincs tumorsejt). Az egygócú daganatok mellett a fenti ajánlást a 2019-es St. Gallen-i konszenzus már a többgócú daganatokra is elfogadhatónak tartja (7).

Az ép reszekciós szél további kiterjesztése/növelése nem indokolt fiatal korban (<40 év), extenzív intraduktális komponens jelenlétében, invazív lobuláris carcinoma és kedvezőtlen biológiai tulajdonságú daganatok esetében sem. Ugyanakkor, egyedi mérlegelés eredményeként, a fenti definíció szerinti ép szél esetén is indokolt lehet néha reexcízió (pl. olyan multifocalis lobularis rák esetén, amelyik lényegesen nagyobb kiterjedésű, mint ahogyan a preoperatív diagnosztika véleményezte, és gócai a festett sebészi szélhez nagyon közel esnek, de tinta nincs rajtuk.)

DCIS esetén mind az amerikai NCCN (4), mind az európai ESMO (European Society of Medical Oncology) ajánlása is a 2 mm-es ép reszekciós szél elérését javasolja.

Az ép reszekciós szél eléréséhez intraoperatív specimen mammográfia vagy ultrahangvizsgálat is alkalmazható. Minden esetben szükséges az eltávolított emlőrészlet (specimen) pontos orientációja (pl. laterális, mediális, superior). A tumorágy alapjának és falainak 5-6 db titánklippel történő jelölése a tér 6 irányának (poszterior, laterális, mediális, superior, inferior és anterior szélnek) megfelelően alapvető.

A patológiai leírásnak (makroszkópos, mikroszkópos) ki kell térnie a reszekciós szélek épségére. A reszekciós szél érintettsége esetén ki kell térni annak lokalizációjára és jellegére (invazív vagy in situ góc, fokális vagy széles/masszív érintettség).

Szintén lényeges a preoperatív, intraoperatív képalkotó és a patológiai vizsgálatok összevetése is.

A reszekciós szél pozitivitása esetén reexcíziót (általában egy alkalommal) szükséges végezni, ha ez nem lehetséges és/vagy a reszekciós szél pozitivitása észlelhető, masztektómia végzése ajánlott. A reexcízióval eltávolított szövet pontos orientálása és részletes műtéti dokumentálása szükséges. A makroszkópos és mikroszkópos sebészi szélek ismertetése a patológiai leletben szintén indokolt. Amennyiben a poszterior reszekciós szél érintett és a kimetszés a m. pectoralis major faszciáját is (a műtéti leírásban dokumentáltan) eltávolította, pótkimetszés nem szükséges, csak kiegészítő sugárterápiás kezelés a tumorágyra. A klasszikus lobuláris in situ karcinóma (LCIS) a sebészi szélben szintén nem képezi reexcízió indikációját (2, 3, 4, 23)

Ugyanakkor az LCIS ún. pleomorf és valószínűleg florid változata is rosszabb biológiai tulajdonságokkal rendelkezik (24, 25), ezért komplett kimetszése javasolt a reszekciós szél érintettsége esetén (lásd lejjebb).

Nem tapintható emlődaganatok

Nem tapintható daganatnál minden esetben preoperatív jelölés szükséges. Mind a klasszikus dróthorogjelölés, mind a Radioguided Occult Lesion Localisation (ROLL) alkalmas nem tapintható malignus vagy malignitásra gyanús elváltozások jelölésére és eltávolítására. Több klinikai vizsgálat azt igazolta, hogy a ROLL (nem tapintható elváltozás lokalizálása) technikával pontosabb, kozmetikailag is jobb excízió végezhető, valamint az egy ülésben végzett őrszemnyirokcsomó-biopszia egyszerűbben kivitelezhető (26, 27). Mindezek alapján a dróthorog-jelöléses módszer első választásként nagy kiterjedésű mikrokalcifikációk (DCIS); sugaras hegek (radial scar), komplex szklerotizáló léziók eltávolítására javasolt, ahol őrszemnyirokcsomó-biopszia elvégzését nem tervezzük.

Invazív daganatok esetén elsődlegesen alkalmazott módszer a ROLL technika, mely az őrszemnyirokcsomó jelölésére is alkalmas. A műtét során mind a daganat, mind az őrszemnyirokcsomó eltávolítása kézi gammaszonda segítségével történik. A tumorágyat a későbbi sugárkezelés megtervezése céljából kötelező klipekkel (legalább 5-6 db klip) megjelölni. A műtét elengedhetetlen részét képezi az eltávolított specimen orientációja és a specimen mammográfia vagy ultrahang vizsgálat (ld. sebészi reszekciós szél) is. A módszer megválasztásakor (ROLL vs. dróthorgos jelölés) az adott munkacsoport (radiológus, sebész, patológus) gyakorlatát is figyelembe kell venni.

Az axilla sebészi kezelése

Az axilla sebészete továbbra is fontos szerepet tölt be az emlő invazív daganatainak kezelésében: (1) információt ad az emlőrák stádiumára, prognózisára vonatkozóan és (2) regionális tumorkontrollt biztosít. A korai emlőrák esetében az axilla sebészete is követi a kezelési tendenciákat az egyre kevésbé extenzív sebészeti kezelések irányába.

A klinikailag, axilláris ultrahangvizsgálatot (AXUH) és +/- aspirációs citológiát (FNAB) követően nyirokcsomó-negatív (cN0) emlőrák standard axilláris staging vizsgálata továbbra is az őrszemnyirokcsomó-biopszia (SLNB) (II, A evidencia), amely megbízható és pontos stádiumbesorolást tesz lehetővé a korai emlőrákos betegeknél (1, 2, 3), és nem jár olyan magas morbiditással, mint a hagyományos axilláris blokkdisszekció (ABD). Az elmúlt évek több prospektív, multicentrikus tanulmányának eredményei alapján (4, 5, 11, 12, 13, 14) az ABD indikációja egyre szűkül és helyettesítésére az axilláris besugárzás, mint terápiás alternatíva (meghatározott feltételek mellett) elfogadottá vált (IIA evidencia) (14, 28). A SLN végleges szövettani eredménye, a műtét típusa, a daganat biológiai tulajdonságai alapján és a beteg véleményének figyelembevételével az onkoteamnek kell döntenie a további kezelés szükségességéről, mibenlétéről.

Őrszemnyirokcsomó-biopszia, technikai megfontolások

Az SLNB-t általában a primer tumor eltávolításával együtt végezzük. Amennyiben az emlődaganat eltávolítása korábban megtörtént és utólag igazolódott az invazív/mikroinvazív tumor jelenléte, második ülésben az őrszemnyirokcsomó-biopszia elvégezhető.

Jelenleg két módszer a leggyakrabban alkalmazott az őrszemnyirokcsomó eltávolítására (16), a festékjelölés (patentkék) és (17) az izotóp (^{99m}Tc-mal jelölt kolloidális albumin) jelölés. Az izotópjelölés találati aránya és szenzitivitása szignifikánsan jobb, mint a kék festék jelölésé. A

legérzékenyebb az ún. kettős jelöléses módszer (a nyirokcsomó azonosítása átlagosan 92%-os és a fals negatív nyirokcsomó-azonosítás 7% alatti) (19), ezért jelenleg ez tekinthető elfogadható standard eljárásnak (20, 21). Festékjelölés salvage módszerként alkalmazható pl. negatív limfoszcintigráfia ROLL jelölést követően. Izotópjelölés esetén – különösen korábbi axilláris beavatkozás után végzett reSLNB esetén – fontos limfoszcintigráfias (statikus) vizsgálatot is végezni az őrszemnyirokcsomók és a nyirokelfolyás vetületének meghatározására. Az SLNB eljárás során az izotópot halmozó aktív nyirokcsomó/k mellett a tapintható, áttétre gyanús, nem halmozó nyirokcsomókat is el kell távolítani és pontosan, nem-SLN nyirokcsomóként jelölni a patológus számára.

Arteria mammaria interna melletti sentinel nyirokcsomó eltávolítása lehetséges, a staging ezen eljárás révén pontosítható, az eredmény azonban alacsony arányban befolyásolja a további kezelést; rutinszerű alkalmazása nem indokolt) (29).

Indikáció az őrszemnyirokcsomó eltávolítására

- T1-T2 tumorok
- klinikailag és radiológiailag (UH) nincs hónalji metasztázisra gyanús nyirokcsomó (vagy ha van, akkor a gyanút az értékelhető (nem C1,) patológiai vizsgálat (vezérelt aspirációs citológia vagy hengerbiopszia (core-biopszia) nem erősíti meg)
- neoadjuváns (primer szisztémás) kezelést követően, amennyiben a kezelés előtt nem volt hónalji metasztázis igazolva.

Az őrszemnyirokcsomó-biopszia további speciális esetekben (23):

- multicentrikus és multifokális elváltozások esetén,
- T3 tumorméret mellett,
- korábbi axilláris sebészeti beavatkozás vagy emlőplasztika után,
- férfi emlőrákban,
- terhesség alatt alacsony dózisu [≤ 10 MBq] izotóp alkalmazásával, (festékjelölés terhességben kontraindikált),
- és neoadjuváns kezelést követően bizonyos szelektált esetekben, amennyiben a kezelés hatására regresszió, down-staging következett be (részletesen lásd a neoadjuváns kezelés részben) is elvégezhető (30).

Kontraindikáció

- gyulladássos emlőrák
- T4, IV. stádiumú tumorok esetén
- egyéb módszerrel (pl. klinikailag/radiológiailag gyanús axilláris nyirokcsomó; UH-vezérelt FNA/core-biopsziával) igazolt nyirokcsomóáttét
- a jelzőanyagok elleni ismert allergiás reakció

Axilláris blockdisszekció

Az ABD beavatkozás során az axilla I-es és II-es szintjén lévő nyirokcsomók, legalább 10 db, eltávolítása szükséges. Az axilla III-as szintjén lévő nyirokcsomók eltávolítására vonatkozóan nincsenek nemzetközi ajánlások. Eltávolításuk nem befolyásolja szignifikánsan sem a betegségmentes, sem a teljes túlélést. (31, 32))

Indikáció a hónalji nyirokcsomók eltávolítására (ABD):

– invazív emlőrák sebészi kezelésével egy időben, amennyiben a preoperatív vizsgálatok (UH-vezérelt FNAC/core-biopszia) axilláris nyirokcsomó-metasztázist igazoltak

– SLNB-t követően pedig, ha >2 SLN-ben van áttét (makrometasztázis) és/vagy a beteg nem felel meg a Z-0011 vizsgálat beválasztási feltételeinek (T1-T2 emlőrák (N0M0), klinikailag axilláris nyirokcsomó negatív (fizikális vizsgálat, AXUH, FNAC), emlőmegtartó műtét, maximum 2 pozitív SLN (mikro/makrometasztázis, nincs makroszkópos extrakapszuláris tumorterjedés, nyirokcsomó-konglomerátum, neoadjuváns kezelés), teljes emlő-besugárzás + adjuváns szisztémás kezelés)

– masztektómia és SLNB esetén, amennyiben posztoperatív sugárkezelést nem tervezünk és az SLN (akár egy nyirokcsomó) makrometasztázist tartalmaz

– amennyiben neoadjuváns (primer szisztémás kezelés) előtt UH-vezérelt FNAC/core-biopszia nyirokcsomó-metasztázist igazol és a kezelés utáni AXUH továbbra is gyanús nyirokcsomókat véleményez; emlőműtéttel egy időben

– illetve, ha neoadjuváns (primer szisztémás kezelés) után végzett SLNB axilláris nyirokcsomó-metasztázist igazol (akár csak izolált tumorsejtet vagy mikrometasztázist); emlőműtéttel egy időben vagy azt követően

– nem jelölődött őrszemnyirokcsomó, sem pre-, sem intraoperatívan, ilyen esetekben un.limitált axilláris nyirokcsomó disszekciót végezhetünk, eltávolítva az axilla I-es szintjén lévő, legalább 4 db nyirokcsomót. Ennek feltételei core biopsziával igazolt invazív daganat, a preop axilláris UH nem igazolt gyanús nyirokcsomókat és a műtét során sem észlelünk megnagyobbodott metasztakus gyanús csomókat. DCIS esetén (nincs igazolt invazív/mikroinvazív rész) nem szükséges sem ABD-t, sem samplinget végezni. (33).

Az ABD elhagyható,

ha klinikailag (AXUH negatív, kétséges esetben AXUH-vezérelt FNAC/core-biopszia negatív) cN0 a betegség és az SLNB eredménye (II/A evidencia) (2, 3, 4, 24, 25):

- pN0 (sn), azaz nincs áttét az őrszemnyirokcsomó(k)ban,
- pN0(i+)(sn), azaz ITC (izolált tumorsejt) kategóriájú SLN-érintettség igazolható,
- pN1mi(sn), azaz az SLN legfeljebb mikrometasztázist tartalmaz,
- pN1a(sn), ha csak 1–2 SLN áttétes (makrometasztázis), a beteg megfelel a Z-0011 vizsgálat beválasztási követelményeinek. Ha a diagnózissal egy időben klinikailag pozitív nyirokcsomó igazolódik (UH-vezérelt FNAC/ core-biopszia axilláris nyirokcsomó-metasztázist igazolt) és a primer szisztémás kezelést követően annak hatására regresszió, down-staging következik be, majd az elvégzett SLNB eredménye ypN0 (sn), azaz nincs áttét az őrszemnyirokcsomó(k)ban szintén elhagyható az ABD. A fals negatív arány csökkentése érdekében ilyen esetekben legalább három őrszemnyirokcsomót kell eltávolítani és a kettős jelölés kötelező. Ha kevesebb SN kerül eltávolításra (1-2 db) az ABD –t axilláris sugárkezeléssel helyettesíthetjük (34, 35).

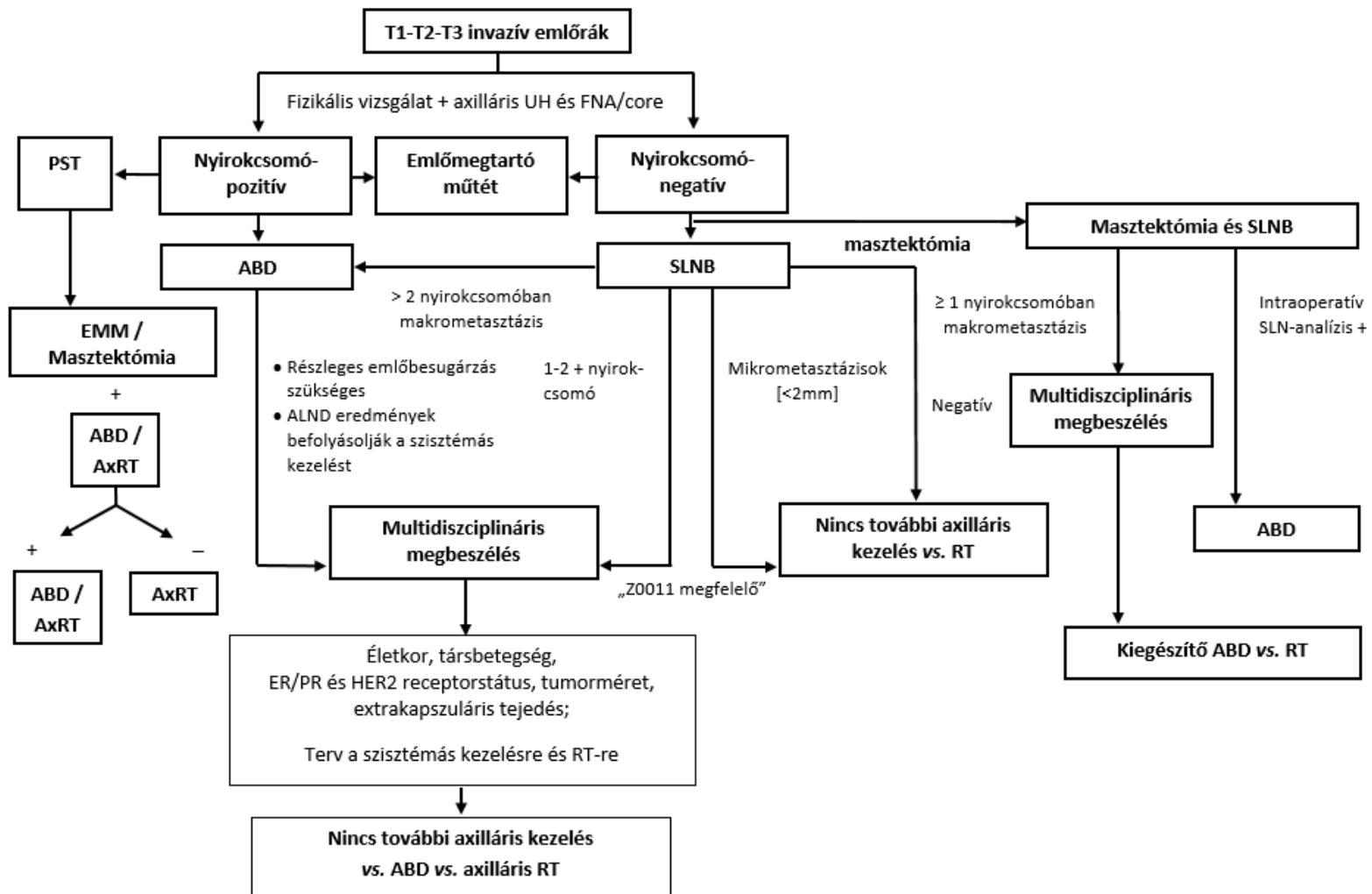
Őrszemnyirokcsomó intraoperatív vizsgálata

Az SLN intraoperatív vizsgálatának indikációi és ezáltal megterhelése a betegre (hosszabb műtéti idő) és az ellátórendszerre az ABD indikációinak beszűkülésével jelentősen csökkentek (36). Az új irányelvek alapján, valamint az alternatív hónalji sugárkezelés egyre szélesebb körű alkalmazásával az ABD végzése a betegek egyre szűkülő csoportjánál indokolt (<10%).

Az ABD végzése új indikációjának alapján az alábbi esetekben javasolt SLN intraoperatív vizsgálata:

- maszektómia végzése esetén, ha posztoperatív sugárkezelést előzetesen nem tervezünk;
- neoadjuváns/primer szisztémás kezelést követő műtét során, ha SLNB történik, minimál követelményként cN0 esetén legalább kettő, cN1-ycN0 esetén három őrszemnyirokcsomó eltávolításával az axillában.

Az axilla sebészi kezelésére vonatkozó terápiás algoritmust az 1. ábra foglalja össze.



1. ÁBRA. Az axilla sebészi kezelése – terápiás algoritmus (37)

NON-INVÁZÍV DAGANATOK SEBÉSZI ELLÁTÁSA (CARCINOMA IN SITU)

Az emlő in situ carcinomái közé tartozik a gyakoribb és klinikailag nagyobb jelentőségű **ductalis carcinoma in situ (DCIS)** és a **Paget-kór**. A ductalis formát ma az invazív emlőcarcinoma prekursorának tekintjük. A korábban ebbe a csoportba sorolt in situ lobularis carcinoma (LCIS) az új nomenklátúra szerint lobularis neoplasia és a DCIS-sel ellentétben nem obligát prekuzora invazív emlődaganatnak, jelenleg nem malignus betegségnek tartott entitás. Növeli későbbi emlőrák kialakulásának kockázatát (RR:5,4-12), de aktív kezelést nem igényel. A lobularis neoplasia pleiomorph variánsa a DCIS-hoz hasonló viselkedést mutathat, így kezelése is azzal megegyező (6). A mammográfiás lakossági szűrés elterjedésével a **DCIS** a korábbi 1%-os előfordulással szemben napjainkban, egyes országokban már meghaladja a 20%-os gyakoriságot. Kezeletlen esetekben az invazív karcinomává fajulás rizikója kb. 30-50% a diagnózistól számított 10-20 éven belül. Klinikai megfigyelések szerint rosszul differenciált (high grade) comedo típus és nekrozis jelenléte, valamint 50 év alatti életkor rosszabb biológiai tulajdonságot bizonyít, és egyben jelzi a magasabb lokális kiújulási hajlamot. A gyakorlatban jól használható az ún. Van Nuys-féle Prognosztikai Index is, valamint annak továbbfejlesztett változata a University of Southern California/Van Nuys Prognosztikai Index, mely utóbbi az elváltozás méretén, patológiai grádusán kívül a sebészi kimetszés komplettiségét és a beteg életkorát (az előbbi az életkort nem veszi figyelembe) is kalkulálja a betegség prognózisában/kiújulásában. Külön kategória a DCIS mikroinvazív (T1mi) formája, mely viselkedésében a DCIS-hez áll közelebb, mint az invazív rákokhoz (38) emiatt a DCIS-nek megfelelő szabad 2 mm-es sebészi szél az optimális. Ebben az esetben az áttétképződés lehetősége már potenciálisan fennáll, de lényegesen kisebb gyakorisággal, mint nagyobb invazív tumorok esetén, azonban SLNB szükséges. Mikroinvazív góc jelenléte szoros összefüggést mutat a DCIS nagyságával.

Diagnózis. A betegség alapvetően tünetmentes nők körében végzett mammográfiás szűrés során kerül felismerésre különböző nagyságú és megjelenésű meszesedések formájában (szenzitivitás 87-95%) (39). Az egyre szélesebb körben alkalmazott MR vizsgálat pontosíthatja a betegség kiterjedését elsősorban high-grade DCIS-nél, ahol az eljárás szenzitivitása 73-100% (40), és segítséget nyújthat a sebészi kezelés tervezéséhez is. A betegség mindössze 5-10%-ban társul klinikai tünetekkel, mint tapintható csomó vagy emlőváladékozás. Fontos a preoperatív henger (core vagy vacuum asszisztált) biopszia, mely egyértelműen bizonyítja a betegség jelenlétét, és korlátozottan ugyan, de alkalmas az esetleges invazív/mikroinvazív gócok kimutatására is (axillaris staging!). Amennyiben a malignitást nem igazoló biopsziás minta nem tartalmaz meszesedést, a mintavétel általában nem tekinthető reprezentatívnak; ismételt mintavétel vagy team döntés alapján diagnosztikus célú, képalkotó vezérelt (drót, izotópjelöléses, radioaktív vagy mágneses jelölő magok (seed)-vezérelte sebészi excízió indokolt.

Sebészi kezelés. A túlélésben nincs különbség a masztektómiával operáltak és az *emlőmegtartásos műtéttel plusz posztoperatív teljes emlő besugárzással* ellátott betegek között.

Mivel a betegség az esetek nagy részében nem tapintható, ezért ezen esetekben valamilyen fajta (dróthorog vagy izotóp jelöléses módszer) tumor jelöléses technikát kell alkalmazni a sebészi kezelés sikere céljából (ld. alább).

Emlőmegtartás esetén nagyon fontos az ép szegéllyel történő sebészi kimetszés (2). DCIS esetén az ún. diszkontinuitásos növekedés miatt az invazív tumorokhoz képest szélesebb ép biztonsági zóna elérése szükséges. Az NCCN (4) és az ESMO (3) legalább 2 mm-es ép szegélyt tart kívánatosnak. Mivel a szűk kimetszés (<2 mm) esetén a lokális kiújulás esélye magasabb, ezért a kiegészítő kezelés mérlegelése javasolt (reexcízió, besugárzás, kiegészítő boost dózissal történő tumorágy besugárzás). Továbbra is kivételt jelent a reexcízió alól a bőr, illetve mellkasfal felé eső reszekciós sík, ha a

reszekció a subcutisig terjed, illetve a pectorális faszcia is eltávolításra került (39). A klasszikus LCIS jelenléte a reszekciós szélben nem jelent lokális recidívaarány-növekedést, ilyenkor pótkimetszés, újabb műtét nem szükséges.

Elsősorban masztektómia javasolható (relatív indikáció) multicentrikus/diffúz és/vagy nagy kiterjedésű (>50 mm) elváltozások esetén. Itt is fontos az emlőmirigy és a daganat aránya (kozmetikai eredmény), az emlőmegtartó műtét, onkoplasztikus emlőmegtartó műtét vagy masztektómia eldöntése során. A folyamat a ductusokban a mamilla felé terjedhet, emiatt korszerű masztektómia választása esetén általában ún. *bőrtakarékos SSM vagy ASM javasolt* a mellbimbó eltávolításával. Amennyiben a retro- vagy intramamillaris szövetben DCIS nem igazolható patológiailag, NSM is végezhető (Oncoplastic Breast Consortium consensus conference on nipple-sparing mastectomy (41). Ez a műtét jó lehetőséget ad az emlő azonnali helyreállítására is. Az indikációt illetően első szintű evidenciával bíró nemzetközi ajánlások nincsenek (41). A patológiai vizsgálatnál kiemelten fontos az ún. anterior reszekciós felszín vizsgálata.

Az axilla sebészi kezelése DCIS kapcsán

A DCIS definíciója szerint nem invazív, vagyis nyirokcsomóáttétet sem adhat. Világirodalmi adatok szerint azonban az ilyen esetekben is felléphet alacsony százalékban (<10 %) nyirokcsomó-metasztázis az őrszemnyirokcsomóban (ld. alább). Mindezek alapján szelektív esetekben, mint pl. kiterjedt tumorméret (>50 mm), szövettanilag rosszul differenciált, comedo necrosis vagy mikroinvazív góc jelenlétében, valamint akkor, ha masztektómiát vagy az emlő axillaris nyúlványának eltávolítását tervezzük, őrszemnyirokcsomó-biopszia végzése szükséges. Az utóbbi esetekben azért szükséges az őrszemnyirokcsomó eltávolítása, mert ha a végleges szövettani vizsgálat invazív és/vagy mikroinvazív gócot igazol az emlőben, az SLNB elvégzése jelentősen nehezített.

Amennyiben a preoperatív vizsgálatok 50 mm-nél kisebb kiterjedésű tiszta DCIS-t valószínűsítene (core biopsziával igazolt), nem szükséges őrszemnyirokcsomó biopszia végzése az excisioval egy ülésben. Ha a végleges szövettani feldolgozás invazív/mikroinvazív gócot igazol az eltávolított emlőrészletben, második ülésben a SLNB végzése javasolt.

Paget-kór

A Paget-kór az emlőbimbó és areola komplex bőrében lokalizálódó in situ carcinoma, mely mögött invazív elváltozás is lehetséges az esetek közel 80 %-ában. Gyakran az emlő nem centrális területein is kimutatható tüneteket nem okozó további invazív, illetve in situ daganat. A preoperatív szövettani vizsgálat (sebészi biopszia/teljes vastagságú bőrkimetszés) rendkívül fontos a pontos diagnózis felállításában. Hasonlóképpen lényeges az emlő komplex diagnosztikája is, beleértve az emlő MR-t, az okkult azonos- vagy ellenoldali elváltozások kimutatására. Csak in situ elváltozás esetén a sebészi kezelés megfelelő ép szegéllyel történő lokális kimetszés, az emlőbimbó és areola komplex teljes eltávolításával. Amennyiben invazív carcinoma jelenléte igazolódik, a kezelés a szolid tumorokra érvényes elvek szerint történik: az emlő centrális quadránsának kimetszése a mamillával együtt vagy masztektómia (őrszem- ill. axillaris nyirokcsomó disszekcióval, ld. később). Ha az invazív tumor perifériásan helyezkedik el, az emlőbimbó-aerola komplex eltávolítása mellett, onkoplasztikus technikával vagy külön metszésből eltávolítható a daganat, természetesen kiegészítve megfelelő axillaris staggel.

Amennyiben a diagnosztikus core biopszia **egyéb B3** elváltozást – atípusos dukális hiperpláziát (ADH), klasszikus lobuláris neopláziát (LN) (42) flat epithelialis atípiát (FEA), papillomát (főként nagyobb mint 10 mm, atípusos, multiplex, perifériás), radial scart, komplex szklerotizáló léziót,

phylloid tumort (PT), atípusos illetve gyorsan növekvő fibroadenomát vagy nagy illetve tüneteket mutató pseudoangiomatosus stromális hiperpláziát igazol - komplett sebészi eltávolításuk javasolt. A B3 elváltozások közül az ADH és a PT kivételével a többi elváltozásnál, amennyiben a technikai minimumfeltétel adott, úgy vákuum-asszisztált biopsziás eltávolítás és szoros obszerváció is megengedett (42)

Phylloid tumor

Fibroepithelialis eredetű daganat, melynek benignus és malignus és ún. borderline formája ismert. Diagnózis felállításában elengedhetetlen a hengerbiopszia, ennek sikertelensége esetén excisionális biopszia végzése; a tumorok heterogenitása miatt a hengerbiopszia sem mindig eredményez pontos diagnosztikus besorolást, ezért a sejtdús fibroepithelialis laesiók B3 kategóriát képviselnek, és in toto eltávolítandók (lásd patológiával foglalkozó konszenzus ajánlás).

Sebészi kezelés. Kis daganat esetén (<5 cm) elegendő a széles, éppen történő kimetszés (1 cm makroszkópos reszekciós szél) axillaris staging (sentinel biopszia/blokkdiszekció) nélkül, mert ez a daganattípus nem limfogén, hanem hematogén úton adhat metasztázist (kivéve, ha preoperative axillaris nyirokcsomó metasztázis jelenléte igazolódott). Kiterjedt elváltozáskor (>5 cm) és/vagy bizonytalan onkológiai radikalitás esetén maszektómia ajánlott. Maszektómia végzése esetén azonnali emlőrekonstrukció végezhető. Benignus phylloid tumorok esetén konzervatív megközelítés javasolt, esetleges mikroszkóposan pozitív szél kapcsán is elégségesnek tűnik az observatio, ami a borderline tumorok esetén is, egyéni mérlegelés alapján, megengedhető, de itt ilyenkor adjuváns radioterápia szükséges. Malignus phylloid tumorok esetén alapkövetelmény az éppen történő eltávolítás és emlőmegtartás esetén adjuváns radioterápia.

Helyi kiújulás esetén további széles excisio, illetve maszektómia végzése javasolt.

A gyulladásoos carcinoma

A legrosszabb biológiai viselkedésű emlőrákok közé tartozik. Klinikai megjelenését a bőr nyirokereinek tumoros inváziója magyarázza (emlőduzzanat, kifejezett ödéma, bőrpír), mely gyulladásoos megbetegedést utánoz (T_{4d}) (21).

A diagnózist a komplex emlővizsgálat (UH, mammográfia, szükség esetén MR) és a szövettani eredmény (core, punch biopszia) tisztázza, de alapvető a klinikai diagnózis, az emlő több mint 1/3-ára terjedő nyiroködéma és bőrpír. A diagnózis felállításakor már jelentős arányban (kb. 80%) nyirokcsomóáttét is jelen van (N₁-N₃) és az esetek közel egy negyedében távoli metasztázis is kimutatható (ezért a terápia megkezdése előtt ajánlott a távoli metasztázisok keresése).

Kezelése primeren nem képez sebészi indikációt. Eredményes neoadjuváns kemoterápiát (és/vagy célzott terápiát) követően, R₀ reszekció reményében módosított radikális maszektómia végzése javasolt (3, 4.). Az őrszemnyirokcsomó biopszia (SLNB) gyulladásoos emlőrák esetén kontraindikált a magas álnegatív arány (kb. 40%-os) miatt (43), így ABD-t kell végezni. Halasztott emlőrekonstrukció negatív onkológiai kontroll, megfelelő tumormentes időszak (12 hónap) után végezhető.

Terhességi emlőrák

A terhesség alatt, illetve azt követően a szoptatás alatt (12 hónapon belül) jelentkező emlőrák esetén beszélünk terhességi emlőrákról. A daganat a terhes nők leggyakoribb onkológiai megbetegedése, az incidencia 1:3000-hez (44). A *diagnózis* általában későn történik, így a prognózis is általában rossz.

A kezelést a betegség stádiumának megfelelően kell meghatározni úgy, mint bármely más esetben. Figyelembe kell venni azonban, hogy a besugárzás terhesség alatt kontraindikált, de a kemoterápia viszonylag biztonságosan alkalmazható a második és harmadik trimeszter során (lásd szisztémás kezeléssel foglalkozó konszenzus szöveg). A terhesség nem képez műtéti kontraindikációt. Az első trimeszterben észlelt emlőrák esetén sem indokolt a terhesség megszakítása, és törekedni kell a koraszülés elkerülésére is.

A terhességi emlőrákos beteget tapasztalatokkal rendelkező centrumokban javasolt kezelni. Műtét bármely trimeszterben végezhető. Az NCCN (4) masztektómia végzését javasolja. E tekintetben is, az amerikai és az európai ajánlások némileg eltérnek (2, 3, 4, 5). Kiemelendő, hogy terhesség alatt a sugárkezelés ellenjavallt, de amennyiben a sugárkezelés a szülés utánra halasztható, az emlőmegtartó kezelés nem jelent hátrányt a masztektómiával szemben. Az első trimeszterben azonban a sugárkezelés jelentős csúszása miatt masztektómia végzése javasolt. A megfelelő axilláris staging minden esetben része a sebészi kezelésnek. *Klinikailag negatív axilla esetén sentinel nyirokcsomó biopszia végezhető.* Alacsony dózisu izotóp alkalmazása (≤ 10 MBq ^{99m}Tc), a tracer beadását követő gyors műtéttel és a beadás helyének kimetszésével, minimális veszéllyel jár a magzatra, így a korai emlőrákok esetén terhesség ideje alatt is biztonsággal kivitelezhető (45, 46). Patentkék adása ellenjavallt. Bár az alacsony esetszám miatt nem várhatók nagy, randomizált vizsgálatok, az eddigi tapasztalatok alapján az izotóp jelölés, alacsony dózissal, biztonságosnak mondható. A St. Gallen-i ajánlás alapján, bár csak szűk többséggel, de elfogadott a korszerű bőrtakarékos masztektómia utáni szövettágító expanderrel történő primer rekonstrukció, a hosszabb és kiterjesztettebb műtét azonban több szövődménnyel járhat (2).

A szoptatás alatt felfedezett emlőrákot az ablaktációt követően stádiumának megfelelően kezeljük.

Occult emlőrák hónalji nyirokcsomóáttéttel

Képalkotó vizsgálatokkal (UH, mammográfia, MR) és fizikálisan az emlőben malignus/malignitásra gyanús elváltozás nem igazolható, a hónaljban azonban metasztatikus nyirokcsomó(k) kimutathatók (axilláris UH, nyirokcsomó core biopszia, fontos a metasztázis emlő eredetének igazolása). A diagnosztizált esetek kevesebb mint 0,5%-a okkult emlőrák. Minden esetben PET-CT javasolt egyéb primer tumor kizárására.

Az egyik terápiás lehetőség a módosított radikális masztektómia, a másik a szimpla axillaris blokkdisszekció végzése emlő besugárzással, illetve egyéb adjuváns onkológiai kezeléssel kiegészítve. Amennyiben nem történik masztektómia a daganatok egy része később radiológiailag felfedezhetővé vagy szimptomatikussá, így eltávolíthatóvá válhat (20-30%), ezért rendkívül fontos az emlő szoros obszervációja.

Fiatalkori emlőrák

A jelenlegi szakirodalom 40 éves kor alatt jelentkező emlőrák esetén használja a fiatalkori emlőrák fogalmát. Ez a korosztály nem esik a mammográfiás szűrés korcsoportjába, ezért az esetek többségében (90%) a betegek már klinikai tünetekkel jelentkeznek. A statisztikai adatok azt igazolják, hogy 40 év alatt gyakoribb a kedvezőtlen kliniko-patológiai tulajdonságú és biológiailag agresszívebb daganat (ún. tripla negatív azaz ER/PR és HER2 negatív daganat). Ezt támasztja alá az is, hogy mind a recidívamentes, mind a teljes túlélés rosszabb ebben a korcsoportban (47). Fiatalkori emlőrák esetén mindig felmerül a familiáris, örökletes emlőkarcinóma lehetősége. Mindezek alapján genetikai

konzultáció és az erre akkreditált laborban *BRCA1* és *BRCA2* mutációt hordozók kiszűrése javasolt (2).

Minden beteg esetén egyénre szabottan kell a lokoregionális és a szisztémás kezelést meghatározni. A sebészet alapelvei fiatalkori emlőrák esetén sem változnak. A kezelésben a masztektómia nem jelent előnyt az emlőmegtartó műtét plusz sugárkezeléssel szemben sem a lokális recidívák sem a túlélés vonatkozásában (48).

A mutációt hordozók esetén azonban javasolt speciális centrumban a kezelési alternatívák előnyeinek, hátrányainak részletes ismertetése, figyelembe véve a speciális pszicho-szociális, szexuális, testkép szempontokat is. Felvilágosítás során ki kell térni az emlőrekonstrukció lehetőségére és annak időzítésére is. Sebészi kezelés tekintetében több opció közül választhatunk. Korai emlőrák esetén, amennyiben a feltételek adottak, emlőmegtartó műtét végezhető kiegészítő sugárkezelés alkalmazásával. A másik javasolt alternatíva az egy vagy kétoldali masztektómia (akár azonnali helyreállítással), mely csökkenti a második emlőrák kialakulásának esélyét, és hosszú távon növeli a betegségmentes és teljes túlélést is (49, 50).

Férfi emlőrák

Előfordulása igen ritka (férfi/nő arány 1/100-200), férfiakban előforduló daganatos megbetegedések mintegy 0,2%-át jelenti. Ezzel is magyarázható, hogy az esetek többségében késői stádiumban kerülnek felismerésre, így a prognózis is kedvezőtlenebb. A felfedezés időpontjában észlelt tumorméret hasonlóságot mutat a női emlőrákokkal, de az emlő parenchyma hiánya miatt gyakoribb a bőr, illetve az emlőbimbó-areola érintettsége. A diagnosztikai eljárás és a staging megegyezik a női emlőrák esetén alkalmazottakkal.

Kezelése szintén azonos a női emlőrák kezelésével. A sebészi kezelés szempontjából mindenképp figyelembe kell venni a daganat jellemzően centrális elhelyezkedését és az alacsony emlőállomány-tumor arányt. Operábilis betegeknel a *masztektómia és SLNB, nyirokcsomó érintettség esetén ABD* a választandó eljárás (3, 51). Ellentétben a női emlő volumen pótlásával és esztétikai helyreállításával ez esetben a primer bőrpótlás jelenthet rekonstrukciós sebészeti kihívást.

Rizikócsökkentő masztektómia

Profilaktikus kétoldali emlőeltávolítás és emlőrekonstrukció magas rizikó csoportba tartozó nők (*BRCA1*- és *BRCA2*-mutációt hordozók, előzetes emlőbesugárzás limfóma miatt) esetén indokolt. Genetikai mutációt hordozó emlődaganaton átesett betegek ellenoldali rizikócsökkentő masztektómiája indokolt lehet (III.B). A *BRCA*-mutációt hordozók átlagos kumulatív emlőrák-kockázata 80 éves életkorig *BRCA1* mutáció esetén 83% (+/-7%), *BRCA2* mutáció esetén 76 % (+/-13%), de alapvetően fő jellegzetessége a karcinóma fiatalkori (<40 év) megjelenése (52). Tisztán kétoldali profilaktikus masztektómia végzésével az emlőkarcinóma incidenciája és mortalitása 90–95%-kal csökkenthető (IIIB evidencia) (3, 53).

A génvizsgálatot csak szigorú szakmai előírások betartásával lehet végezni, erre akkreditált laborokban. A *BRCA 1/2* mutációt hordozók felvilágosítása, a különböző terápiás lehetőségek, mint a szoros utánkövetés, onko-pszichológiai vezetés, életmód-tanácsok, család vizsgálata, reprodukciós tanácsadás, a kemoprevenció és a profilaktikus masztektómia megbeszélése is csak speciális ismeretekkel és tapasztalatokkal bíró központokban ajánlott (21). Génvizsgálat során leggyakrabban a *BRCA* mutációk kerülnek vizsgálatra, de azok negativitása és családi halmozódás esetén gondolni kell más, ritkább genetikai rendellenességekre is (Li Fraumeni Szindróma-p53 mutáció; Cowden

Szindróma-PTEN mutáció; ATM mutáció; Lynch Szindróma-MSH1,MSH2, MSH6, EPCAM, PMS2 mutáció; RAD51 mutáció; BRIP1-mutáció; PALB2-mutáció; CHEK2-mutáció, Peutz-Jeghers Szindróma-STK11 mutáció; CDH1 mutáció).

A profilaktikus masztektómia során szimplex masztektómiák, bőrkímélő-, areolakímélő-, és bimbóudvar megtartásos műtétek végezhetők (III.C) igény szerinti, a beteg alkatának, emlők méretének, és további plasztikai sebészeti megfontolásoknak megfelelően azonnali, vagy azonnali halasztott pótlással, szövetháló vagy szintetikus háló felhasználásával expanderrel vagy szilikon implantátummal (V.C). Ezen műtétek alapos multidiszciplináris felkészültséget igényelnek, tekintettek a magas rizikójú betegcsoportra.

Tisztán profilaktikus műtét során rutin őrszemnyirokcsomó eltávolítása nem indokolt, okkult betegség előfordulásának esélye <5%.

Elsősorban az Egyesült Államokban (54), kisebb mértékben Európában (55) is egyre több emlőrákos nőbeteg a masztektómiát részesíti előnyben, és a kontralaterális ún. rizikócsökkentő emlőeltávolítást is igényli. A kétoldali masztektómiának negatív genetikai vizsgálat esetén a daganatos túlélésre vonatkozó jótékony hatása egyelőre nem igazolt (56, 57). Ilyen esetekben szintén körültekintő felvilágosításra van szükség (2, 3).

EMLŐREKONSTRUKCIÓ (11, 21, 28, 58)

Az emlőrákos betegek jelentékeny hányadában, a megfelelő onkológiai sebészi ellátás érdekében, továbbra is szükséges az emlő teljes eltávolítása. Az emlő helyreállítása a masztektómián átesett nőbetegek számára Magyarországon is biztosított. Masztektómia esetén az európai ajánlásoknak megfelelően, a műtétet megelőzően a beteg írásban és szóban történő tájékoztatása az emlőrekonstrukció lehetőségéről alapvető. A helyreállító műtét javallatát vagy ellenjavallatát, a műtét optimális időpontját a kötelező, preoperatív multidiszciplináris emlőonkológiai team (melynek tagja a plasztikai sebész) a beteg bevonásával, együtt határozza meg. Rekonstrukciós igény esetén a komplex kezelési tervnek (egyéb kontraindikáció hiányában) számolnia kell a helyreállító műtéttel, az onkológiai műtétet végző sebész és a helyreállító műtétet végző plasztikai sebész szakorvos együttműködését igényelve vagy egy személyben, mindkét szakterület képesítésének birtokában, kellő szakmai jártassággal. Posztmasztektómiás emlő-helyreállító műtétet plasztikai sebész szakorvos végezhet ott, ahol a beavatkozás szakmai minimumfeltételei biztosítottak. A posztmasztektómiás helyreállító műtét végezhető a tumoreltávolítással egy ülésben (azonnali rekonstrukció) vagy halasztottan. Amennyiben az onkológiai radikalitás megengedi az emlő azonnali/azonnali halasztott helyreállítását, a lege artis sebészi technikával végzett bőrtakarékos, bimbóudvar-, illetve emlőbimbó-megtartó masztektómia javasolt. Utóbbi masztektómiák (kizárólag lege artis műtéti technikával végezve) onkológiai eredményei a hagyományos masztektómiákhoz hasonlíthatók, 2013-ban a St. Gallen-i Konszenzus Konferencián szakmailag befogadásra kerültek. Az ilyen bőrtakarékos masztektómiák speciális szakismeretet és szakmai tapasztalatot igényelnek, inkomplett kivitelezésük szignifikáns onkológiai rizikót, illetve alulkezelést eredményez. Bőrtakarékos masztektómiákat csak azonnali, illetve halasztott azonnali emlőrekonstrukciós terv esetén célszerű végezni.

Az emlőrekonstrukció relatív indikációjú műtét, de az emlőrák onkológiai ellátásának alapvető eleme. A műtét célja az életminőség javítása, az egyik legfontosabb testi és pszichés rehabilitációs beavatkozás, ami nem befolyásolja az alapbetegség onkológiai kimenetelét, a lokális kontrollt, nem késlelteti az adjuváns kezeléseket, illetve nem hátráltatja az onkológiai utánkövetést.

Az optimális emlőrekonstrukciós technika megválasztása a plasztikai sebész feladata, az eseti körülményeknek és a beteg igényeinek megfelelően:

- az emlőrekonstrukciós módszer kiválasztásában figyelembe kell venni a beteg alkatát, társbetegségeit (pl. diabétesz), dohányzás meglétét, az esetleges irradiáció szükségességét, a sebész team gyakorlatát és az onkológiai team individuális kezelési tervét,

- az emlő sebészi kimetszésének nagyságát (bőr, emlőparenchyma, bimbó és bimbóudvar),
- a visszamaradó szövetek mennyiségét és minőségét,
- a posztoperatív sugárkezelés, kemoterápia indikációját,
- valamint a beteg testi és lelki teherbíró képességét.

Az emlőrekonstrukció elvégzésének időpontjától függően lehet:

- azonnali, a daganat eltávolításával egy időben történik az emlőrekonstrukció vagy annak egyes lépései

- halasztott azonnali, a bőrtakarékos, emlőbimbó-megtartó masztektómia során ún. szövettágító ballon (külső szelepes expander) szubmuszkuláris behelyezése, ami áthidalja az adjuváns multidiszciplináris kezeléseket idejét, majd azok befejezése után halasztottan történik meg a rekonstrukció befejezése szilikon emlőimplantátum vagy saját szövetek felhasználásával

- halasztott, a daganat eltávolítása és az adjuváns kezelést követően (több hónap/év elteltével) történik az egy- vagy többlépéses rekonstrukció, negatív staging ismeretében

Az elmúlt években a bőrtakarékos masztektómiák elterjedésével előtérbe kerültek az azonnali, illetve azonnali halasztott emlő-helyreállító beavatkozások, melyeknek kozmetikai, pszichológiai és gazdasági előnyei szignifikánsak a halasztott rekonstrukciókkal szemben.

Masztektómiát követő azonnali illetve halasztott emlőrekonstrukciós lehetőségek:

- Emlőpótlás saját szövetekkel:

- a hasfal vagy hát területéről átültetett lebenyekkel

(érnyeles vagy szabadlebenyek)

- helyi lebenyekkel

- Emlőpótlás expander-implantátum beültetéssel, elsősorban amennyiben adjuváns radiotherápia nem történt

- Emlőpótlás szilikon implantátummal és speciális, az emlő alsó pólusát megerősítő biológiai vagy szintetikus anyaggal (pl. acelluláris dermális mátrix vagy különböző, részlegesen felszívódó hálók) (59).

- Emlőpótlás saját szövettel (lebenyekkel) és szilikon expander-implantátum beültetés kombinációjával.

Posztmasztektómiás radioterápia (PMRT) esetén az azonnali emlő-helyreállító műtétek szövődményaránya nő (kapszuláris kontraktúra, autológ lebeny fibrotikus átalakulása stb.). PMRT esetén elsősorban azonnali halasztott vagy halasztott emlő-helyreállítás javasolt. Az azonnali halasztott rekonstrukció komplettálása, illetve a halasztott rekonstrukció megkezdése a teljes szöveti konzolidációt követően, illetve a radioterápia után minimum 6 hónappal javasolt.

– Autológ szövetpótlás és sugárkezelés esetén az emlőhelyreállító műtét esztétikai eredménye elmaradhat a várakozástól.

– Expander vagy implantátum beültetése és sugárkezelés esetén a korai és késői szövődmények aránya szignifikánsan magasabb (kapszuláris kontraktúra, szeróma, trofikus fekély)

A sugárkezelés után a szöveti reakció (bőrpír, epidermolízis, ödéma stb.) elmúltával, amennyiben szükséges, a sugársérült szöveteket (pl. kóros kapszula) lehetőleg teljes egészében el kell távolítani, vagy jó vérkeringésű szövet átültetésével regenerálni, revaszkularizálni szükséges. A teljes egészében saját szövettel történő emlőpótlás biztosítja a legjobb funkcionális és esztétikai eredményt. Az emlő bőre pótolható helyi és távoli lebenyekkel, az emlőparenchyma térfogata pótolható expander/implantátum beültetésével. Az utóbbi évtized tendenciái az implantátum alapú azonnali/azonnali halasztott helyreállítás irányába mutatnak, mivel azok a beteg számára kisebb műtéti megterheléssel, lebeny-adóterületi morbiditás elkerülésével járnak, valamint a saját szövetek megtarthatók a későbbi esetlegesen szükséges korrekciókra.

Bármilyen rekonstrukció tervezésénél 50 év alatti betegeknél előnyt jelent a beteg genetikai vizsgálatának ismerete (BRCA1/2), kifejezetten a fiatalabb korosztályban (<40 év), ismert családi halmozódás esetén. Halasztott rekonstrukció tervezése esetén minden esetben gondolni kell a genetikai vizsgálat szükségszerűségére.

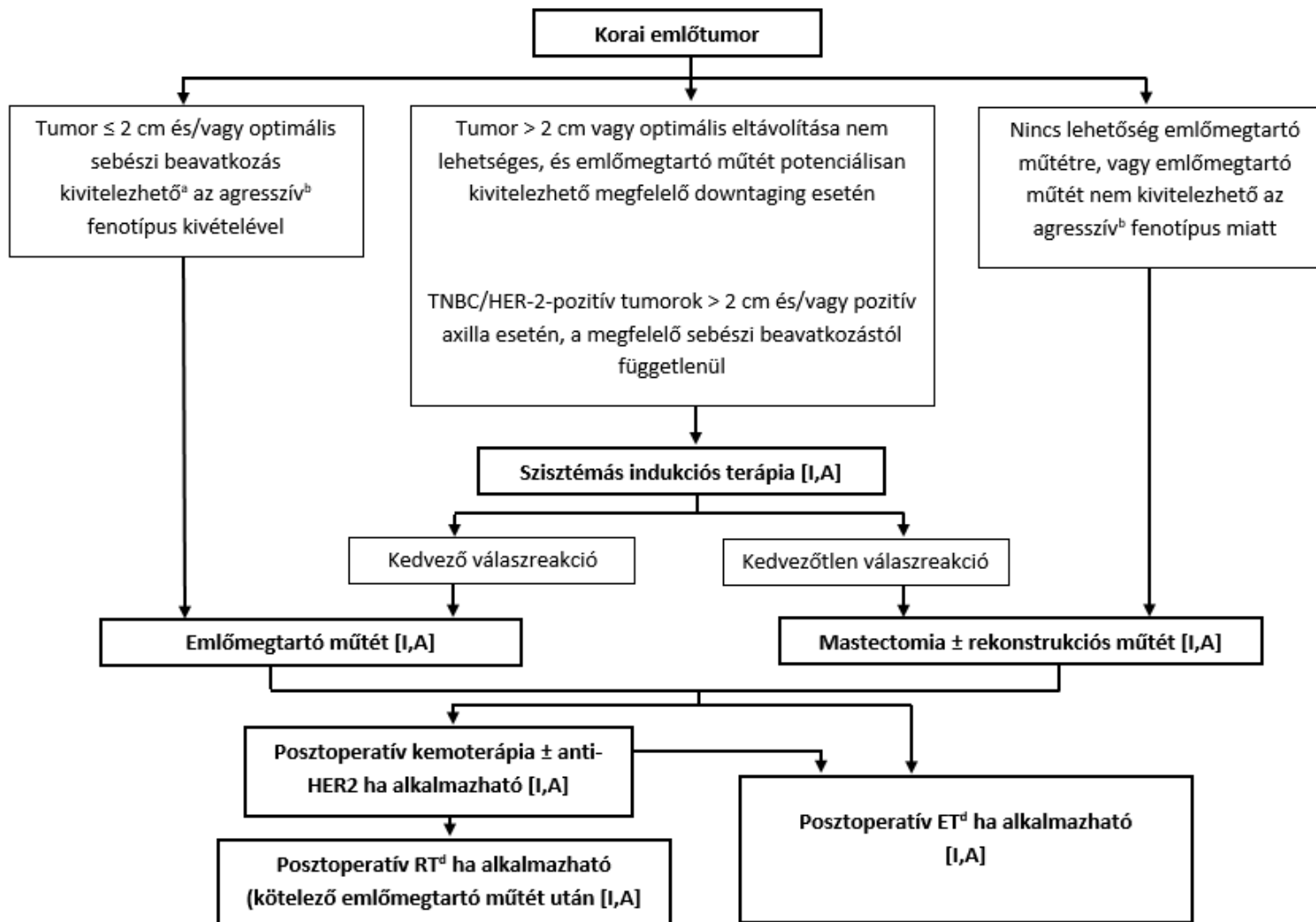
PRIMER SZISZTÉMÁS (NEOAJUVÁNS) KEZELÉS

A primer szisztémás onkológiai kezelés ismert előnye, hogy a primeren irreszekábilis daganatok – jó válasz reakció esetén – reszekábilissá válhatnak, ezzel is növelve az emlőmegtartó műtétek arányát. (60, 61).

Az eddig ismertett eredmények szerint a betegségmentes (DFS) és teljes túlélésre (OS) vonatkozó hatása egyenértékű az adjuváns kezeléssel, feltéve, hogy utána kuratív műtét és onkológiai kezelés történik (62).

Arra is vannak adatok, hogy primeren operábilis esetekben alkalmazva a neoadjuváns kezelést, túlélést befolyásoló hatást nem, de a lokoregionális recidívák számarányának minimális emelkedését igazolták (II/A) (63), így ennek ismerete rendkívül fontos a neoadjuváns kezelés indikálása során (6).

Neoadjuváns kezelés válhat szükségessé IIA, IIB, T3N1M0 stádiumú betegeknél, ahol egyedül a tumorméret miatt nem végezhetünk emlőmegtartó műtétet, és/vagy a beteg elutasítja a masztektómiát. Egyre több adat támogatja azt, hogy a II. stádiumú tumorok közül elsősorban az ER/PR-, HER2-negatív („tripla-negatív”) és HER2-pozitív 2 cm-nél nagyobb, és/vagy hónalji metasztázissal bíró esetekben, valamint ER-pozitív posztmenopauzális tumorok esetén érdemes primer szisztémás kezelést alkalmazni, ahol a patológiai remisszió („down-staging/sizing”) aránya szignifikánsan magasabb (2, 3). A legújabb terápiás algoritmust neoadjuváns kezelés kapcsán a 2. sz. ábra foglalja össze (8).



2. ábra

A sebészi kezelés további feltételei: – core-biopszia a primer tumorból és tumorcentrum-jelölés (titánklippel);

– klinikailag és/vagy UH-vizsgálattal metasztázis gyanús axilláris nyirokcsomó esetén FNAC/core-biopszia szükséges minden esetben;

- limitált axilláris metasztatikus nyirokcsomó esetén, cN1- ycN0 reális esélye esetén a metasztatikus nyirokcsomó klipp jelölése javasolt

- a kezelés monitorizálására ill. a végleges sebészeti terv felállításához, a reziduális tumorméret és az elhelyezkedés pontos meghatározásához MR vizsgálat szükséges (centrális bimbó-areola komplex megtartásának kérdése .)

– csak invazív rák esetén alkalmazható;

– neoadjuváns kezelés indikációjának felállítása, a kezelés monitorizálása és a kezelést követő sebészi/onkológiai kezelés meghatározása, egyénre szabottan, csak onkoteam döntése alapján történhet.

A végleges sebészi kezelés kiválasztását a kemoterápia eredményessége határozza meg, melyet a kezelés előtti és azt követő komplex emlővizsgálat (ideális esetben emlő kontrasztanyag MR) segítségével ítéltünk meg. Amennyiben parciális vagy komplett tumor-regressziót értünk el, emlőmegtartó műtét végezhető a nem tapintható tumorok eltávolításánál alkalmazott módszerekkel. Az emlőmegtartó műtét további feltétele, hogy a daganat megfelelő ép szegéllyel legyen eltávolítható, nincs kiterjedt malignitásra gyanús mikrokalcifikáció a mammográfiás képen, és megfelelő kozmetikai eredményt kapjunk a műtét után. A daganat sebészi kimetszése az onkológiai kezelést követően megmaradó tumorméret alapján történik, a kezelés előtt behelyezett titánklipp segítségével (2, 63).

Agresszív tumorok esetén a kialakult regresszió mértékétől függetlenül egyénre szabottan kell mérlegelni az eltávolítani kívánt emlőállomány területét. Alapfeltétel a műtét alatti orientált specimen intraoperatív mammográfiás kontrollja, ahol a tumorágy klippel történt helyének eltávolítását igazolják. A műtét során törekedni kell lehetőleg a mikrokalcifikált terület eltávolítására. Arra vonatkozóan is vannak adatok, hogy szelektált esetekben multifokális és multicentrikus daganatok esetén is elvégezhető az emlőmegtartó műtét, ha a sebészi kimetszések ép szegéllyel kivitelezhetők (2, 64).

Axilla kezelése/őrszemnyirokcsomó-biopszia

Primer szisztémás terápia megkezdése előtt a hónalji őrszemnyirokcsomó-biopszia (SLNB) elvégezhető. A módszer előnyei: pontosabb stádiumfelmérést ad, negatív SLN esetén nem kell elvégezni későbbiekben az ABD-t, és a nyirokrégió besugárzására sincs szükség. Hátránya, hogy a beteg a kezelés előtt plusz műtéten esik át (ami a betegnek fokozott megterhelést jelent és nem elhanyagolható költségvonzata is van), pozitív SLN esetén még akkor is el kell végezni az ABD-t a PST után, ha a kezelés hatására N0 státusz alakul ki. Az esetek felében ez túlkezelést jelent, mert PST hatására a hónalji nyirokcsomókban lévő áttét eltűnhet (down-staging), valamint gyakran csak az SLN pozitív és a többi hónalji nyirokcsomó nem. Neoadjuváns kezelés utáni SLN-biopszia előnyei: a beteg egy műtéten esik át és az esetek jelentős részében az ABD elkerülhető, és lehetőséget ad az onkológiai kezelés axilláris válaszána felmérésére is. A módszer hátránya, hogy a biopszia találati aránya alacsonyabb, és magasabb az álnegatív esetek, valamint az axilláris recidívák aránya. Több prospektív vizsgálat eredménye alapján azonban a neoadjuváns kezelés után végzett SLNB megbízhatóságát

növeli, ha kettős jelöléses módszert (izotóp + festék) alkalmaznak, és ha több, legalább 3 db SLN-t sikerül eltávolítani (65, 66, 67, 68). Mindezek alapján, a nemzetközi ajánlásokkal egybehangzóan, a preferált módszer az axilláris státusz felmérésére neoadjuváns kezelést követően végzett SLNB (2, 4, 65, 66, 67, 68). Neoadjuváns terápia kapcsán az axilla kezelését az alábbiakban foglaljuk össze (lsd. I táblázat).

Kezelési javaslat:

1. Klinikailag/UH-pozitív axilla esetén

1.1. Amennyiben a gyanús nyirokcsomó core/aspirációs citológiai vizsgálata pozitív, és a neoadjuváns kezelést követően is klinikailag és vagy core/aspirációs vizsgálattal a nyirokcsomó pozitív ABD végzése szükséges.

1.2. Amennyiben a gyanús nyirokcsomó core/aspirációs citológiai vizsgálata negatív, őrszemnyirokcsomó-biopszia végzése mérlegelendő az onkológiai kezelés előtt; ha ennek eredménye pozitív, akkor az onkológiai kezelést követően ABD-t kell végeznünk.

1.3. Amennyiben a gyanús nyirokcsomó core/aspirációs citológiai vizsgálata negatív, és nem történt SLNB az onkológiai kezelés előtt, eredményes onkológiai kezelés után (axilla a műtétkor is klinikailag negatív) is elvégezhető (csak kettős jelöléssel); patológiailag pozitív SLNB esetén együlésben ABD végzendő.

1.4. Amennyiben a beteg axillárisan klinikailag pozitív (cN1) (a gyanús nyirokcsomó core/cytológiai vizsgálata negatív) és a neoadjuváns kezelés hatására klinikailag negatívvá válik, 3 vagy több őrszemnyirokcsomó eltávolítása megengedett azonnali ABD helyett. Amennyiben mindegyik eltávolított őrszemnyirokcsomó negatív további kiegészítő hónalji műtétre nincs szükség (Ha kevesebb mint 3 SLN került eltávolításra (1-2 db) és ezek patológiailag negatívnak bizonyultak az axillaris sugárkezelés mérlegelendő (65).

1.5. Amennyiben a gyanús nyirokcsomó core/aspirációs citológiai vizsgálata pozitív és lehetséges annak a neoadjuváns kezelés előtti UH vezérelt jelölése, majd a kezelés után a megjelölt nyirokcsomó célzott hónalji sebészettel történő eltávolítása, további 1 vagy 2 SLN-nel együtt ezek szövettani negativitása esetén lehetőség van a kiegészítő ABD elhagyására bizonyos esetekben (Targeted axillary approaches) (35, 69).

1.6. Azon betegeknél ahol kiindulási állapotként cN2 axillaris pozitivitás észlelhető, a kezelést követően ABD-t kell végezni regionalis besugárással, függetlenül a neoadjuváns kezelésre adott válaszreakciótól.

Iniciális nyirokcsomó status	Neoadjuváns terápia utáni nyirokcsomó status	Axillaris sebészeti beavatkozás	Nyirokcsomó pathológiai eredmény	Kiegészítő axillaris beavatkozás	Regionális nyirokcsomó irradiatio
cN ₀	cN ₀	SNB	pN ₀	Nem	Nem
			pN ₁	ABD (javasolt) vagy AxRT	Igen, kedvezőtlen faktorok esetén*
cN ₁	cN ₀	SNB+	pN ₀	AxRT megfontolandó	Igen, kedvezőtlen faktorok esetén*
			pN ₁	ABD (javasolt) vagy AxRT	Igen
cN ₁	cN ₁	ABD	pN ₀	Nem	Igen, kedvezőtlen faktorok esetén*
			pN ₁	Nem	Igen

SNB: Sentinel nyirokcsomó biopszia

SNB+: Célzott axillaris SNB és 2< nyirokcsomók eltávolítása

ABD: Axillaris block dissectio

AxRT: Axillaris sugárterápia

*Kedvezőtlen faktorok: Kor<40 év; Grade: 3; TNBC (triple negative breast cancer); T₃ T₄; Alacsony TRG

pN₂ pN₃ esetén ABD és AxRT javasolt

I.Táblázat (a 2019-es St. Gallen-i konszenzus szerint) (7)

2. Klinikailag/UH-negatív axilla esetén

Az SLNB a neoadjuváns kezelés előtt és után egyaránt elvégezhető (kettős jelölés, legalább 2 SLN eltávolítása). Az onkológiai kezelést követően elvégzett SLNB során kevesebb mint 3 SLN került eltávolításra és ezek patológiai vizsgálattal negatívnak bizonyultak, a magasabb fals negatív arány miatt axillaris sugárkezelés mérlegelendő.

Amennyiben SLN sem a preoperatív limfosztintigráfián, sem pedig az intraoperatív technikákkal (festék jelölés és/vagy izotóp jelölés/örszemnyirokcsomó nem azonosítható, akkor axillaris blokkdisszekció végzése javasolt (64).

A fenti javaslatok szerint nem klasszifikálható esetekben az onkoteamnek kell egyénre szabottan döntést hoznia a további kezelést illetően.

AZ EMLŐRÁK PALLIATÍV SEBÉSZI KEZELÉSE

Az előrehaladott stádiumú emlőrákok kezelése komplex, magában foglalja a multidiszciplináris szakértői csoport minden területét (gyógyszeres-, sugárterápiás- és sebész onkológust, képalkotó diagnosztikus szakembert, patológust, nőgyógyászt, pszicho-onkológust, szociális munkást és palliatív szakorvost) (70). A diagnózis pillanatától a betegnek megfelelő pszicho-szociális támogatást és szupportív kezelést kell biztosítani, és a tüneteknek megfelelő adekvát beavatkozásokat kell végezni. Az érdemi palliatív beavatkozásokról individuálisan, multidiszciplináris bizottsági szinten kell dönteni.

Napjainkban a primer tumor palliatív sebészi eltávolítása de novo IV. stádiumú emlőráknál nem képes a túlélés meghosszabbítására, lehetséges kivétellel a kizárólagos csontáttétek eseteire (70). A sebészi beavatkozás megfontolandó lehet szelektált beteganyagban az életminőség javítása céljából, de mindig figyelembe kell venni a beteg véleményét. Amennyiben sebészi beavatkozás történik, akkor annak a primer tumor radikális eltávolítását kell céloznia. Válogatott esetekben, amikor az oligometasztatikus vagy kis tumortömegű távoli áttét érzékenyen reagál a szisztémás kezelésekre, és komplett regresszió következik be, ezzel hosszútávú túlélés válik reálissá, akkor loko-regionálisan kuratív célú kezelés megfontolandó. A IV. stádiumú emlőrákoknál végzet loko-regionális kezeléseik onkológiai értékének pontosabb megítéléshez prospektív klinikai vizsgálatok szükségesek.

Műtét indokolt, ha vérzés, kifelélyesedés, fertőzés megelőzése, kezelése a cél, illetve higiénés okok miatt. Amennyiben a loko-regionális kontroll radikalitásához szükséges a masztektómia plasztikai sebészi rekonstrukciót igényelhet.

LOCO-REGIONÁLIS RECIDÍVÁK SEBÉSZI KEZELÉSE

Emlőmegtartó műtét utáni recidíva

Korábbi emlőmegtartó műtét és ezt követő sugárkezelés utáni recidíva, a multimodális kezelésnek köszönhetően, kevesebb, mint 5%-ban alakul ki (71). Az emlőállományban lévő recidíva vagy újabb primer tumor esetén általában masztektómia (korábbi sugárkezelés!) javasolt. A bőr életképességétől, az irradiációtól eltelt időtől függően R0 reszekció esetén van lehetőség az azonnali rekonstrukcióra is. Emellett az utóbbi időben kifejezetten jó eredmények (kozmetikai és onkológiai) láttak napvilágot a korszerű bőrmegtartó (emlőbimbó, areola-megtartó masztektómiák) masztektómiákkal is (72, 73).

Azonban az is igazolt, hogy speciális feltételek mellett, lehet létjogosultága az ismételt emlőmegtartó műtétnek is.

A legfontosabb kritériumok ezen választás esetén:

- 2 cm-nél kisebb tumor
- szoliter elváltozás
- ismételhető sugárkezelés, elfogadható toxicitással (ez lehet brachyterápia is, illetve amennyiben primeren APERT történt, akkor teljes emlő-besugárzás végezhető)
- beteg kifejezett kérésére, megfelelő felvilágosítást követően (magasabb recidíva aránnyal számolhatunk) (71).

Masztektómia utáni recidívák esetén, amennyiben a góccok eltávolíthatók (R0 kimetszés), széles excízió végzése javasolt (sugárkezeléssel kiegészítve, amennyiben korábban nem volt). Sokszor szükség lehet plasztikai sebész bevonására, a megfelelő fedés (lebenyek) eléréséhez.

Az emlőben jelentkező recidíva esetén az axilla ellátása (70):

- amennyiben korábban SNB történt, vagy limitált axilláris disszekció (kevesebb, mint 10 nyirokcsomó került eltávolításra), jelenleg a beteg cN0 akkor reSNB javasolt (pozitív SLN esetén blokkdisszekció), amennyiben cN+, akkor axilláris blokkdisszekció
- amennyiben korábban axilláris blokkdisszekció történt (több mint 10 eltávolított nyirokcsomó), és jelenleg az axilla klinikailag negatív axilláris műtét nem javasolt, ha azonban klinikailag pozitív, akkor axilláris feltárás, a maradék nyirokcsomók eltávolítása szükséges.
- ellenoldali SNB akkor javasolt, ha a limfoszcintigráfia egyértelműen jelzi az őrszemnyirokcsomó jelenlétét

Izolált axilláris recidíva ellátása:

- SNB után axilláris nyirokcsomó disszekció (az interpectoralis és a level III feltárással)
- axilláris blokkdisszekció után axilláris feltárás, a recidív tumor eltávolítása (R0 reszekció elvégezhetőségekor)

Szupra-, vagy infraklavikuláris recidíva esetén a szisztémás kezelés és sugárterápia a preferált (70).

AZ EMLŐRÁK TÁVOLI ÁTTÉTEINEK SEBÉSZI KEZELÉSE

A távoli áttétet adó vagy IV. stádiumú emlőrák kezelhető, de jelenleg gyógyíthatatlannak tartható megbetegedés, amelynek medián teljes túlélése 3 év, 5 éves túlélése 25% (70, 74, 75).

Az utóbbi években jelentős fejlődést sikerült elérni a metasztatikus emlőrák túlélésében.

Tekintettel arra, hogy a távoli szervi szolid áttétek, szisztémás megbetegedés lokális megnyilvánulásai, a fenti eredmények eléréséhez azonban a metasztázis eltávolítása önmagában elégtelen, multimodális kezelés részét kell, képezze. Lokális sebészi kezelés emellett is csak oligometasztázisok esetén jöhet szóba, mely szoliter, vagy maximum 5 metasztázis meglétét jelenti, nem feltétlenül egy szervben.

Akiknél leginkább szóba jöhet, előzetes onko-team döntés alapján a metasztazektómia/radioterápia:

- fiatal, jó általános állapotú beteg
- kis tumor volumen
- hosszú betegségmentes intervallum
- lokális tumormentesség
- R0 reszekció kivitelezhetősége (76).

Fontos, hogy irreszekábilis áttétek esetén is törekedni kell szövettani mintavételre a metasztázisból (sebészi/nem sebészi biopszia), mert döntő lehet az áttétek kezelésében a primer tumor és az áttétek receptorstátuszának változása, illetve második, ismeretlen primer tumor kizárása, felismerése.

Metasztázisok szervenként történő ellátása (70)

Máj

Emlőrák májáttéte minden más távoli szerv érintettségénél (tüdő, csont, agy) nagyobb mortalitási rizikóval jár. Az 5 éves túlélés 3,8-12% (medián túlélés, 4-21 hónap) (77).

Jelenleg magas evidencia a májmetasztázisok sebészi eltávolításának onkológiai eredményességéről nem áll rendelkezésre. Az izolált májáttétek lokális kezelése csak jól szelektált esetekben javíthatja a túlélést. A betegszelekciót biológiai szemlélettel multidiszciplináris onkológiai bizottságnak kell meghozni, jól kivizsgált, szövettanilag verifikált áttéteknél, figyelembe véve a daganat szubtypusát (legjobb az ER-, HER2-pozitív tumor), biológiai viselkedését (minél hosszabb betegségmentes intervallum a primer tumor és metastázis megjelenése között), jó tumorválaszt a szisztémás kezelésekre, legyen R0 a metastazektómia, fontos a jó általános állapot, a műtét minél kisebb megterhelése (laparoszkópia, tumor ablatio) és alacsony szövődémenyaránya, tekintettel arra, hogy ne késlekedjen a további posztoperatív szisztémás kezelés. (LoE:V, GoR:C)

Tüdő

A tüdőáttétek reszekciójánál is az általános elvek érvényesek, de a betegek csak kis hányadánál növekszik meg a DFS és az OS. A metastazektómiát minimálisan invazív, ún. video-thoracoszkópos eljárással (VATS) ajánlatos végezni. (LoE:V, GoR:C)

Malignus pleura érintettség

Szisztémás kezelést igényel, amennyiben az igazolt érintettség a kezelési tervet megváltoztatja thoracocentesis szóba jön, azonban a fals negatív arány magas. (LoE:III, GoR:B)

Drenálás, csak szimptomatikus esetben, klinikailag jelentős mennyiség esetén jön szóba (LoE:III, GoR:A)

Intrapleurális katéter, vagy talkum és gyógyszerek (bleomycin, biológiai válasz módosítók) adása segíthet. (LoE:III, GoR:B)

Csont

A csontáttétek leggyakoribb helyei a combcsont, csigolyák, felkar, kulcscsont, állkapocscsont. Sebészeti beavatkozás törés, vagy annak rendkívül magas rizikója esetén jön szóba, amelyet legtöbbször radioterápia követ. A femur patológiás törése a leggyakoribb, ezt követik a csigolyák patológiás törései, vagy annak veszélye miatt végzett gerincstabilizációs műtétek. (LoE:I, GoR:A) A gerincvelő kompressziót jelző neurologiai tünetek sürgősségi állapotot jelentenek, ami képalkotó diagnosztikai kivizsgálást (MR) követően idegsébeszeti vagy ortopédiai dekompressziós műtétet indikál. Amennyiben ez nem lehetséges, sürgősségi radioterápia szükséges (70).

A sebészeti beavatkozásokat célzott sugárterápia és szisztémás kezelés egészíti ki.

Amennyiben nincs rizikó a patológiás törés tekintetében, akkor sugárkezelés javasolt.

(LoE:I, GoR:A)

Agy

A metastatikus emlőrákos betegek 10–30%-ának agyi áttéte lesz, a szoliter agyi áttét a betegek 10–20%-ánál fordul elő. Randomizált klinikai vizsgálatok szerint ebben a csoportban az idegsébeszeti műtét/metastazektómia vagy sztereotaxiás sugársebészeti beavatkozás (LoE:I, GoR:B) javasolt.

Az adjuváns teljes agyi besugárzással kiegészítve csökkenti a lokális és teljes agyi kiújulás veszélyét, és növeli a teljes túlélést (OS). (LoE:I, GoR:C)

Szoliter, vagy néhány agyi metastázis sebészi, vagy radio-sebészeti kezelése javasolt, míg irreszekábilis esetben az utóbbi jön szóba.

SEBÉSZ ÉS PATOLÓGUS EGYÜTTMŰKÖDÉSÉT ÉRINTŐ KÉRDÉSEK

Sebészi preparátumok tárolása (a patológiai osztályra szállításig)

A műtéti preparátumot az eltávolítás után célszerű azonnal (maximum 30–60 percen belül), fixálás és rámetészés nélkül a patológiai osztály/patológus rendelkezésére bocsátani, az átadásig pedig 4 °C-on tárolni. Ez szövetbanki mintavétel lehetőségét is biztosíthatja. Ha ez nem lehetséges, akkor az optimális receptormeghatározás érdekében a friss preparátum rögzítését minimum 5-szörös mennyiségű, lehetőleg 4 °C-on (hűtőszekrényben) tárolt, 10%-os formalinban célszerű megkezdeni, és a mintákat a patológiai osztályra szállításig 4 °C-os hűtőszekrényben tárolni. Validált alternatíva a vákuumcsomagolás és 4 °C-on történő tárolás, majd szállítás. Ezek az eljárások a szövetstruktúra mellett mind a receptorfehérjék, mind a nukleinsavak legjobb megőrzöttségét biztosítják a prediktív biológiai markerek optimális meghatározásához.

Specimenorientáció

A műtéti preparátumot még a műtőben, lehetőség szerint in situ a betegben (sebészi öltésekkel) jelölni kell (legalább három egyértelmű, pl. mediális, laterális, superior pólus és az oldal megadásával). Bimbómege tartó műtétnél a retromamilláris régió külön megjelölése is szükséges. Az orientáció tényét a patológusnak is rögzítenie kell leírásában.

Amennyiben a retroareoláris felszín vagy retro/intramamillaris specimen intraoperatív szövettani vizsgálata szükséges, a klinikai kérdést előzetesen egyeztetni kell a patológussal.

Amennyiben neoadjuváns kezelés utáni, korábban markerrel jelölt (örszem)nyirokcsomó-eltávolítás is történik, akkor erről a patológust értesíteni kell, intraoperatív specimen mammográfia és patológiai vizsgálat által igazolt klip jelenlétét a nyirokcsomóban rögzíteni kell a műtéti leírásban, hogy az összes, korábban jelölt (markerrel) nyirokcsomó eltávolításra került SLNB során (70).

A specimen radiológiai vizsgálata

Nem, vagy bizonytalanul tapintható daganatok esetén akár emlőmege tartó műtét, akár masztektómia történik, specimen mammográfia vagy ultrahang vizsgálat szükséges a patológiai feldolgozás megkönnyítése céljából. Amennyiben neoadjuváns kezelés közben a tumor méretének regressziója miatt klip behelyezés történik a tumorágyba, vagy kiterjedt mikromeszesedés marad a kezelés után, akkor az eltávolított emlőszövetet szintén intraoperatív specimen mammográfia vagy ultrahang vizsgálatra kell küldeni, egyrészt, hogy megbizonyosodjunk a tumor eltávolításáról, másrészt, hogy a patológus meg tudja találni a tumorágyat, meg tudja ítélni a pontos tumorméretet.

IRODALOM

1. Lázár Gy, Bursics A, Farsang Z és mtsai: Az emlőrák korszerű sebészi kezelése. III. Konszenzuskonferencia. *Magy Onkol* 60:194-207, 2016
2. Coates AS, Winer EP, Goldhirsch A, et al. Tailoring therapies – improving the management of early breast cancer: St Gallen International Expert Consensus on the Primary Therapy of Early Breast Cancer. *Ann Oncol* 26:1533–1546, 2015
3. Senkus E, Kyriakides S, Ohno S, et al. Primary breast cancer: ESMO Clinical Practice Guidelines for diagnosis, treatment and follow-up. *Ann Oncol* 26(Suppl 5):v8-30, 2015
4. National Comprehensive Cancer Network (NCCN) Guidelines. Breast Cancer. www.nccn.org Version 3.2020 - March 6, 2020.
5. Zagouri F, Liakou P, Bartsch R, et al. Discrepancies between ESMO and NCCN breast cancer guidelines: An appraisal. *Breast* 24:513–523, 2015
6. Cardoso F, Kyriakides S, Ohno S, et al. Early breast cancer: ESMO Clinical Practice Guidelines for diagnosis, treatment and follow-up. *Ann Oncol*. 30:1674, 2019
7. Burstein HJ, Curigliano G, Loibl S, et al. Estimating the benefits of therapy for early-stage breast cancer: the St. Gallen International Consensus Guidelines for the primary therapy of early breast cancer 2019. Members of the St. Gallen International Consensus Panel on the Primary Therapy of Early Breast Cancer 2019. *Ann Oncol*. 30:1541-1557, 2019
8. Cardoso F, Kyriakides S, Ohno S, et al. Early breast cancer: ESMO Clinical Practice Guidelines for diagnosis, treatment and follow-up, *Ann Oncol* 30:1194-1220, 2019
9. Balic M, Thomssen C, Würstlein R, et al. St. Gallen/Vienna 2019: A brief summary of the Consensus discussion on the optimal primary breast cancer treatment *Breast Care* 14:103–110, 2019
10. Pukancsik D, Kelemen P, Újhelyi M, et al. Objective decision making between conventional and oncoplastic breast-conserving surgery or mastectomy: An aesthetic and functional prospective cohort study. *Eur J Surg Oncol*. 43:303-310, 2017
11. Goldhirsch A, Winer EP, Coates AS, et al. Personalizing the treatment of women with early breast cancer: highlights of the St Gallen International Expert Consensus on the Primary Therapy of Early Breast Cancer. *Ann Oncol* 24:2206–2223, 2013
12. Narod SA. The impact of contralateral mastectomy on mortality in BRCA1 and BRCA2 mutation carriers with breast cancer. *Breast Cancer Res Treat* 128:581–583, 2011
13. Nijenhuis MV, Rutgers EJ. Conservative surgery for multifocal/multicentric breast cancer. *Breast* 24(Suppl 2):S96–99, 2015
14. Gentilini O, Botteri E, Rotmensz N, et al. Conservative surgery in patients with multifocal/multicentric breast cancer. *Breast Cancer Res Treat* 113:577–583, 2009
15. Rubio IT, Wyld L, Esgueva A, et al. Variability in breast cancer surgery training across Europe: An ESSO-EUSOMA international survey. *Eur J Surg Oncol*. 45:567-572, 2019
16. Hennigs A, Hartmann B, Rauch G, et al. Long-term objective esthetic outcome after breast-conserving therapy. *Breast Cancer Res Treat* 153:345–351, 2015
17. Losken A, Dugal CS, Styblo TM, et al. A meta-analysis comparing breast conservation therapy alone to the oncoplastic technique. *Ann Plast Surg* 72:145–149, 2014
18. Kelemen P, Pukancsik D, Újhelyi M, et al. Comparison of clinicopathologic, cosmetic and quality of life outcomes in 700 oncoplastic and conventional breast-conserving surgery cases: A single-centre retrospective study. *Eur J Surg Oncol*. 45:118-124, 2019

19. Association of Breast Surgery at BASO; Association of Breast Surgery at BAPRAS; Training Interface Group in Breast Surgery, Baildam A, Bishop H, Boland G, et al. Oncoplastic breast surgery – a guide to good practice. *Eur J Surg Oncol* 33(Suppl 1):S1–23, 2007
20. Goldhirsch A, Ingle JN, Gelber RD, et al. Thresholds for therapies: highlights of the St Gallen International Expert Consensus on the primary therapy of early breast cancer 2009. *Ann Oncol* 20:1319–1329, 2009
21. Mátrai Z, Gulyás G, Kásler M, Az emlőrák korszerű sebészete. *Medicina*, 2015
22. Rezaei M, Knispel S, Kellersmann S, et al. Systematization of oncoplastic surgery: Selection of surgical techniques and patient-reported outcome in a cohort of 1,035 patients. *Ann Surg Oncol* 22:3730–3737, 2015
23. Moran MS, Schnitt SJ, Giuliano AE, et al. Society of Surgical Oncology – American Society for Radiation Oncology consensus guideline on margins for breast-conserving surgery with whole-breast irradiation in stages I and II invasive breast cancer. *J Clin Oncol* 32:1507–1515, 2014
24. Masannat YA, Bains SK, Pinder SE, et al. Challenges in the management of pleomorphic lobular carcinoma in situ of the breast. *Breast* 22:194–196, 2013
25. Flanagan MR, Rendi MH, Calhoun KE, et al. Pleomorphic lobular carcinoma in situ: Radiologic-pathologic features and clinical management. *Ann Surg Oncol* 22:4263–4269, 2015
26. Takács T, Paszt A, Simonka Z, et al. Radioguided occult lesion localisation versus wire-guided lumpectomy in the treatment of non-palpable breast lesions. *Pathol Oncol Res* 19:267–273, 2013
27. Chan BK, Wiseberg-Firtell JA, Jois RH, et al. Localization techniques for guided surgical excision of non-palpable breast lesions. *Cochrane Database Syst Rev* 12:CD009206, 2015
28. Mallon P, Feron JG, Couturaud B, et al. The role of nipple-sparing mastectomy in breast cancer: a comprehensive review of the literature. *Plast Reconstr Surg* 131:969–984, 2013
29. Maráz R, Boross G, Pap-Szekeres J, et al. Internal mammary sentinel node biopsy in breast cancer. Is it indicated? *Pathol Oncol Res* 20:169–177, 2014
30. Houssami N, Morrow M. Margins in breast conservation: a clinician’s perspective and what the literature tells us. *J Surg Oncol* 110:2–7, 2014
31. Kodama H, Nio Y, Iguchi C, Kan N. Ten-year follow-up results of a randomised controlled study comparing level-I vs level-III axillary lymph node dissection for primary breast cancer. *Br J Cancer* 95:811-816, 2006
32. Tominaga T, Takashima S, Danno M. Randomized clinical trial comparing level II and level III axillary node dissection in addition to mastectomy for breast cancer. *Br J Surg*. 91:38-43, 2004
33. Cserni G. Órszemnyirokcsomó-biopszia és axillaris blokkdissectio korai emlőrákban – Algoritmus magyarázatokkal, nyitott kérdésekkel. *Magy Seb* 69: 3-12, 2016
34. Sávolt Á, Péley G, Polgár C et al. Eight-year follow up result of the OTOASOR trial: The Optimal Treatment Of the Axilla - Surgery Or Radiotherapy after positive sentinel lymph node biopsy in early-stage breast cancer: A randomized, single centre, phase III, non-inferiority trial. *Eur J Surg Oncol*. 43:672-679, 2017
35. Donker M, van Tienhoven G, Straver ME et al. Radiotherapy or surgery of the axilla after a positive sentinel node in breast cancer (EORTC 10981-22023 AMAROS): a randomised, multicenter, open-label, phase 3 non-inferiority trial. *Lancet Oncol* 15:1303-1310, 2014
36. Horváth Z, Paszt A, Simonka Zs et al. Is intraoperative touch imprint cytology indicated in the surgical treatment of early breast cancers? *Eur J Surg Oncol*. 43:1252-1257, 2017

37. Sabel MS. The need for axillary lymph node dissection in T1/T2 breast cancer surgery–counterpoint. *Cancer Res* 73:7156–7160, 2013
38. Sopik V, Sun P, Narod SA. Impact of microinvasion on breast cancer mortality in women with ductal carcinoma in situ. *Breast Cancer Res Treat.* 167:787-795, 2018
39. Kuerer HM, Smith BD, Chavez-MacGregor M, et al. DCIS margins and breast conservation: MD Anderson Cancer Center Multidisciplinary Practice Guidelines and Outcomes. *J Cancer.* 8:2653-2662, 2017
40. Kuhl CK, Schrading S, Bieling HB, et al. MRI for diagnosis of pure ductal carcinoma in situ: a prospective observational study. *Lancet* 370:485-492, 2007
41. Weber WP, Haug M, Kurzeder C, et al. Oncoplastic Breast Consortium consensus conference on nipple-sparing mastectomy. *Breast Cancer Res Treat.* 172:523-537, 2018
42. Rageth CJ, O'Flynn EAM, Pinker K, et al. Second International Consensus Conference on lesions of uncertain malignant potential in the breast (B3 lesions). *Breast Cancer Res Treat.* 174:279-296, 2019
43. van Uden DJ, van Laarhoven HW, Westenberg AH, et al. Inflammatory breast cancer: an overview. *Crit Rev Oncol Hematol* 93:116–126, 2015
44. Guidroz JA, Scott-Conner CE, Weigel RJ. Management of pregnant women with breast cancer. *J Surg Oncol* 103:337–340, 2011
45. Mátrai Z, Bánhidly F, Téglás M, et al. Őrszemnyirokcsomó-biopszia terhességi emlőrákban. *Orv Hetil* 154:1991–1997, 2013
46. Gropper AB, Calvillo KZ, Dominici L, et al. Sentinel lymph node biopsy in pregnant women with breast cancer. *Ann Surg Oncol* 21:2506–2511, 2014
47. Lee HB, Han W. Unique features of young age breast cancer and its management. *J Breast Cancer* 17:301–307, 2014
48. Kroman N, Holtveg H, Wohlfahrt J, et al. Effect of breast-conserving therapy versus radical mastectomy on prognosis for young women with breast carcinoma. *Cancer* 100:688–693, 2004
49. Szollár A, Újhelyi M, Polgár C, et al. A long-term retrospective comparative study of the oncological outcomes of 598 very young (≤ 35 years) and young (36-45 years) breast cancer patients. *Eur J Surg Oncol.* 45:2009-2015, 2019
50. Fancellu A, Sanna V. High mastectomy rates in young and very young patients with breast cancer. Are they justified? *Eur J Surg Oncol* Published: January 01, 2020 DOI:<https://doi.org/10.1016/j.ejso.2019.12.024>).
51. Patten DK, Sharifi LK, Fazel M. New approaches in the management of male breast cancer. *Clin Breast Cancer* 13:309–314, 2013
52. Antoniou A, Pharoah PD, Narod S, et al. Average risks of breast and ovarian cancer associated with BRCA1 or BRCA2 mutations detected in case series unselected for family history: a combined analysis of 22 studies. *Am J Hum Genet* 72:1117–1130, 2003
53. Paluch-Shimon S, Cardoso F, Sessa C, et al. Prevention and screening in BRCA mutation carriers and other breast/ovarian hereditary cancer syndromes: ESMO Clinical Practice Guidelines for cancer prevention and screening. *Ann Oncol* 27(suppl 5):v103-v110, 2016
54. Kurian AW, Lichtensztajn DY, Keegan TH, et al. Use of and mortality after bilateral mastectomy compared with other surgical treatments for breast cancer in California, 1998–2011. *JAMA* 312:902–914, 2014

55. Guth U, Myrick ME, Viehl CT, et al. Increasing rates of contralateral prophylactic mastectomy — a trend made in USA? *Eur J Surg Oncol* 38:296–301, 2012
56. Yao K, Winchester DJ, Czechura T, et al. Contralateral prophylactic mastectomy and survival: report from the National Cancer Data Base, 1998–2002. *Breast Cancer Res Treat* 142:465–476, 2013
57. Hwang ES, Lichtensztajn DY, Gomez SL, et al. Survival after lumpectomy and mastectomy for early stage invasive breast cancer: the effect of age and hormone receptor status. *Cancer* 119:1402–1411, 2013
58. Kronowitz SJ. State of the art and science in postmastectomy breast reconstruction. *Plast Reconstr Surg* 135:755–771, 2015
59. Potter S, Conroy EJ, Cutress RI, et al. Short-term safety outcomes of mastectomy and immediate implant-based breast reconstruction with and without mesh (iBRA): a multicentre, prospective cohort study. *Lancet Oncol.* 20:254-266, 2019
60. Fisher B, Brown A, Mamounas E, et al. Effect of preoperative chemotherapy on local-regional disease in women with operable breast cancer: findings from National Surgical Adjuvant Breast and Bowel Project B-18. *J Clin Oncol* 15:2483–2493, 1997
61. van Nes JG, Putter H, Julien JP, et al. Preoperative chemotherapy is safe in early breast cancer, even after 10 years of follow-up; clinical and translational results from the EORTC trial 10902. *Breast Cancer Res Treat* 115:101–113, 2009
62. Kaufmann M, von Minckwitz G, Mamounas EP, et al. Recommendations from an international consensus conference on the current status and future of neoadjuvant systemic therapy in primary breast cancer. *Ann Surg Oncol* 19:1508–1516, 2012
63. Early Breast Cancer Trialists' Collaborative Group (EBCTCG). Long-term outcomes for neoadjuvant versus adjuvant chemotherapy in early breast cancer: meta-analysis of individual patient data from ten randomised trials. *Lancet Oncol.* 19:27-39, 2018
64. Ataseven B, Lederer B, Blohmer JU, et al. Impact of multifocal or multicentric disease on surgery and locoregional, distant and overall survival of 6,134 breast cancer patients treated with neoadjuvant chemotherapy. *Ann Surg Oncol* 22:1118–1127, 2015
65. Kuehn T, Bauerfeind I, Fehm T, et al. Sentinel-lymph-node biopsy in patients with breast cancer before and after neoadjuvant chemotherapy (SENTI-NA): a prospective, multicentre cohort study. *Lancet Oncol* 14:609–618, 2013
66. Boileau JF, Poirier B, Basik M, et al. Sentinel node biopsy after neoadjuvant chemotherapy in biopsy-proven node-positive breast cancer: the SN FNAC Study. *J Clin Oncol* 33:258–264, 2015
67. Boughey JC, Suman VJ, Mittendorf EA, et al. Factors affecting sentinel lymph node identification rate after neoadjuvant chemotherapy for breast cancer patients enrolled in ACOSOG Z1071 (Alliance). *Ann Surg* 261:547–552, 2015
68. Galimberti V. Feasibility of sentinel node biopsy in breast cancer after neoadjuvant treatment. *Breast* 24(Suppl 1):PG 9.02, 2015
69. Simons JM, van Nijnatten TJA, van der Pol CC et al. Diagnostic accuracy of different surgical procedures for axillary staging after neoadjuvant therapy in node-positive breast cancer: A systematic review and meta-analysis. *Ann Surg* 269:432-442, 2019
70. Cardoso F, Senkus E, Costa A, et al.: 4th ESO-ESMO International Consensus Guidelines for Advanced Breast Cancer (ABC 4)†. *Ann Oncol* 29:1634-1657, 2018
71. Walstra CJEF, Schipper RJ, Poodt IGM, et al. Repeat breast-conserving therapy for ipsilateral breast cancer recurrence: A systematic review. *Eur J Surg Oncol.* 45:1317-1327, 2019

72. Ishitobi M, Fukui R, Hashimoto Y, Kittaka N, Nakayama T, Tamaki Y. pTis and pT1a Ipsilateral Breast Tumor Recurrence Is Associated with Good Prognosis after Salvage Surgery. *Oncology*. 94:12-18, 2018
73. Wapnir IL, Price KN, Anderson SJ, et al. Efficacy of Chemotherapy for ER-Negative and ER-Positive Isolated Locoregional Recurrence of Breast Cancer: Final Analysis of the CALOR Trial. *J Clin Oncol*. 36:1073-1079, 2018
74. Cardoso F, Spence D, Mertz S et al. Global analysis of advanced/metastatic breast cancer: decade report (2005–2015). *Breast* 39:131–138, 2018
75. Sundquist M, Brudin L, Tejler G. Improved survival in metastatic breast cancer 1985–2016. *Breast* 31:46–50, 2017
76. Kwapisz D. Oligometastatic breast cancer. *Breast Cancer*. 26:138-146, 2019
77. Ruiz A, Wicherts DA, Sebah M, Giacchetti S, Castro-Benitez C, van Hillegersberg R. et al. Predictive profile-nomogram for liver resection for breast cancer metastases: An aggressive approach with promising results. *Ann Surg Oncol*. 24:535-545, 2017