ONKOTHERAPIE VON HALS-KOPF TUMOREN

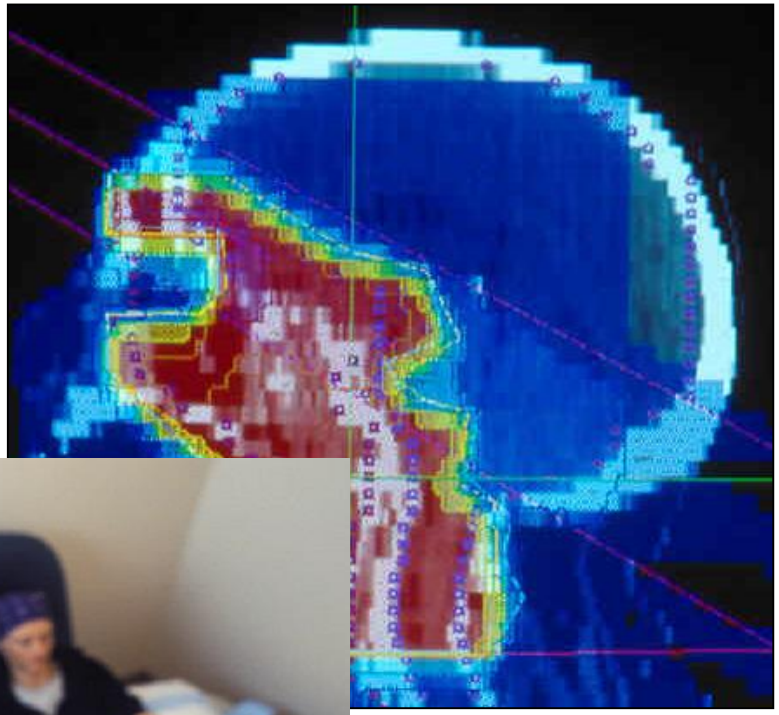

Dr. Zoltán Takácsi-Nagy

SE, Lehrstuhl für Onkologie, Budapest

WELTWEIT 550000 NEUE PATIENTEN PRO JAHR (3-7 %)*

BEHANDLUNG:

- CHIRURGIE
- STRAHLENTHERAPIE (75 %)
- CHEMOTHERPIE

***60 % sind in Stadien III-IV.**

INCIDENCE VON MUNDHÖHLE UND RACHENTUMOREN IN ZENTRALEM EUROPE (Fall/100.000 Einwohner)

Jahres	Männer	Frauen
1965–69	2,72	0,52
1970–74	3,57	0,58
1975–79	5,04	0,70
1980–84	8,09	0,91
1985–89	11,48	1,25
1990–94	16,32	1,82
1995–99	23,92	2,67
2000–04	35,17	3,85
2005–09	51,16	5,42

HALS-KOPF TUMOREN

Mundhöhle 35 %
Larynx 35 %
Pharynx 30 %

cc.planocell.

Ätiologische Faktoren:

- Rauchen
- Alkohol
- EBV
- HPV

- Die Inzidenz von HPV-induzierten Oropharynx-Tumoren erhöht um 200%, während der durch andere Faktoren verursachte Krebs um 50% abnahm
- Es reagiert sehr gut auf Strahlentherapie

Andere Tumoren: Schilddrüsentumoren (häufigste endokrine Tumoren), Speicheldrüsentumoren, Sinustumoren (adenocc.), Lymphome, Sarkome usw.

Lympknotenregion

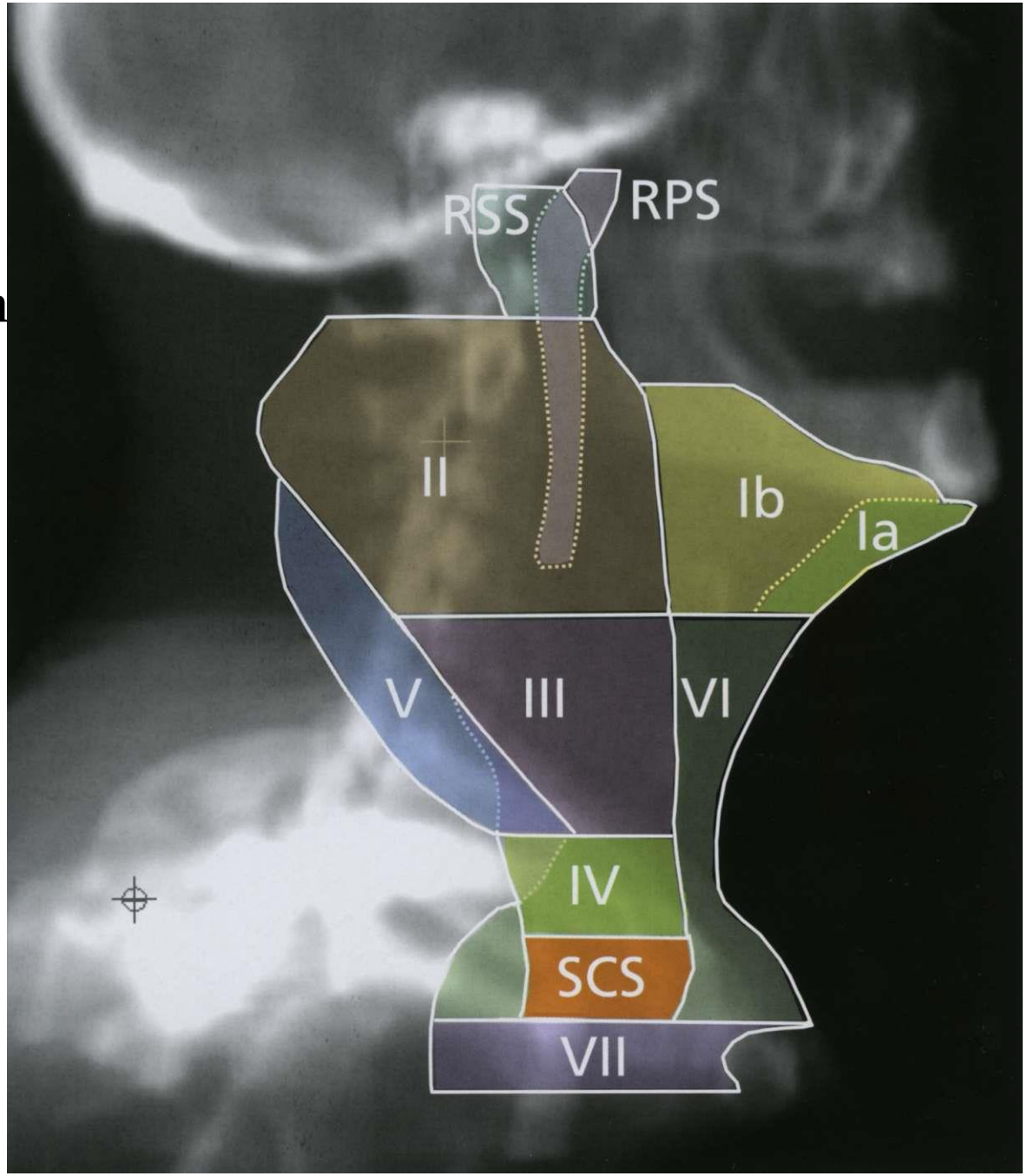

Lympknotenregion

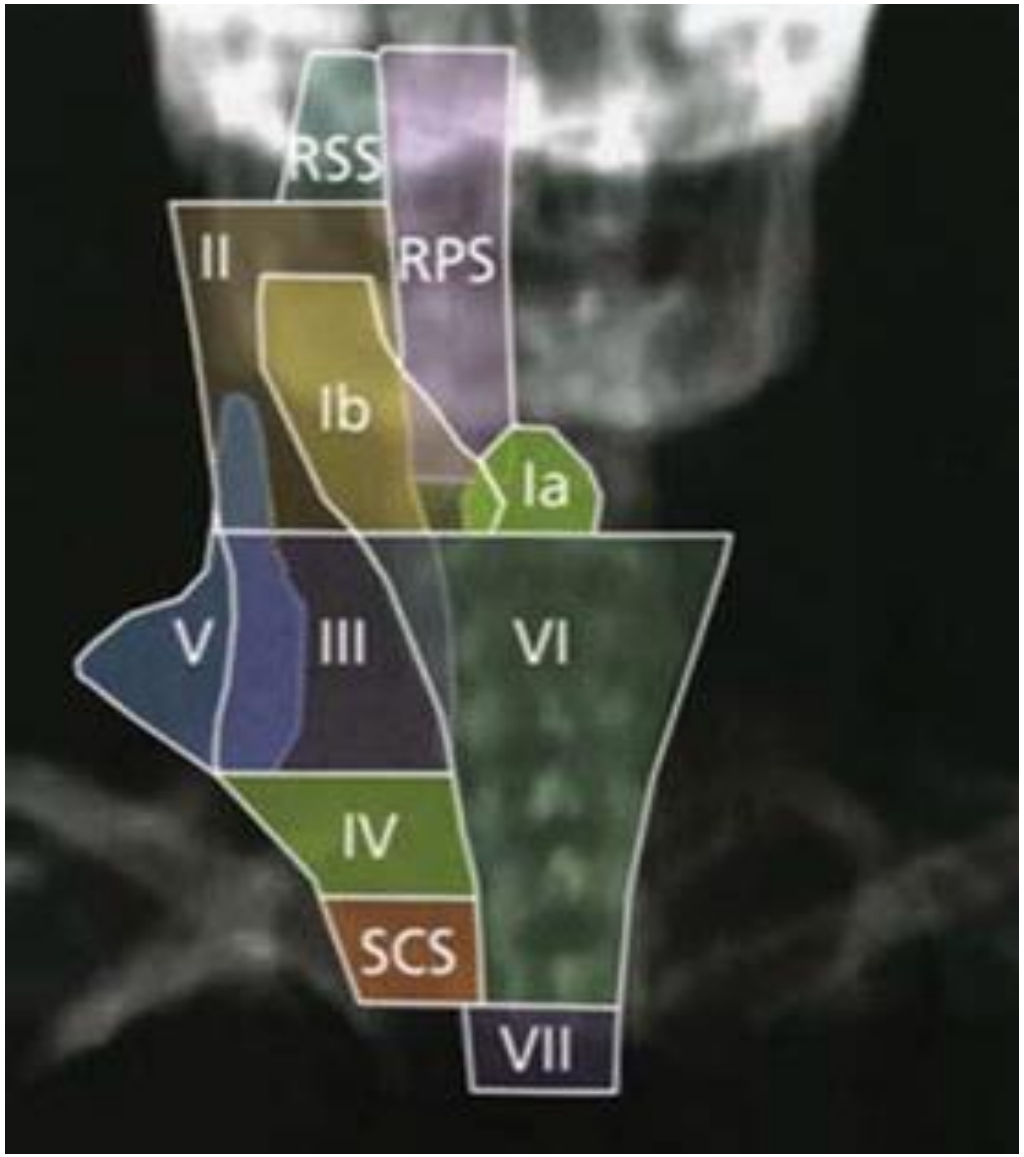

TUMOR

Mundhöhle und Oropharynx

Tx Primer Tumor kann nicht nachgewiesen werden

T0 Kein Primärtumor

Tis Karzinom in situ

T1 ≤ 2 cm (Mundhöhle und Invasiontiefe ≤ 5 mm)

T2 2 cm <T <4 cm (Mundhöhle und Invasiontiefe > 5 mm aber ≤ 10 mm)

T3 T> 4 cm (Mundhöhle und / oder Invasiontiefe > 10 mm)

T4 Tumor infiltriert umgebende Strukturen (Knochen, Zunge tiefe Muskeln, andere Regionen, usw.)

Nasopharynx

Tx Primer Tumor kann nicht nachgewiesen werden
T0 Kein Primärtumor
Tis Karzinom in situ
T1 Tumor auf den Nasopharynx begrenzt oder mit Ausbreitung auf den Oropharynx und/oder Nasenhöhle
T2 Tumor mit parapharyngealer Ausbreitung
T3 Tumor infiltriert Knochenstrukturen der Schädelbasis und/oder Nasennebenhöhlen
T4 Tumor mit intrakranieller Ausbreitung und/oder Befall von Hirnnerv(en), Fossa infratemporalis, Hypopharynx, Augenhöhle, Spatium masticatorium

Hypopharynx

Tx Primer Tumor kann nicht nachgewiesen werden
T0 Kein Primärtumor
Tis Karzinom in situ
T1 ≤ 2 cm
T2 2 cm <T <4 cm
T3> 4 cm oder Bewegung des Larynx ist begrenzt
T4 Ausbreitung auf die Umwelt (Knochen, Knorpel, Carotis, Schilddrüse, Speiseröhre, usw.)

Larynx

Tx Primer Tumor kann nicht nachgewiesen werden
T0 Kein Primärtumor
Tis Karzinom in situ
T1 Tumor ist auf eine Region beschränkt (Supraglottis, Glottis, subglotis) (T1a ein, T1b zwei bänder)
T2 Tumor betrifft mehr als eine Region
T3 Tumorlappen ist lokalisiert, aber die Bewegung des Bandes ist blockiert
T4 Ausbreitung auf die Umgebung (Knorpel, zervikale Weichteile, andere Region, etc.)

LYMPHKNOTEN

Nx Lymphknoten können nicht beurteilt werden
N0 Keine Lymphknoten
N1 ist eine einseitige Metastase ≤ 3 cm (Nasoph: Unilaterale Metastase(n) u/o unilateral oder bilat. Metastase(n) in retropharyngealen < 6cm, kranial der caudalen Grenze des Cricoids; Bei p16 pos. Tumoren unilateral lymphknote(n) ≤ 6 cm)
N2 ist eins (N2a) oder mehr (N2b) auf der gleichen Seite, aber mit 3 cm <N ≤ 6 cm; oder bilaterale oder kontralaterale Metastasen (N2c); Nasoph: Bilat. Metastase(n) < 6cm, kranial der caudalen Grenze des Cricoids)
N**3 N> 6 cm** (Naso: > 6cm u/o caudal der caudalen Grenze des Cricoids)

METASTASE

Mx Metastase kann nicht überprüft werden
M0 Keine Fernmetastase
M1 Fernmetastase kann erkannt werden

HALS-KOPF TUMOREN KÖNNEN VERSCHIEDENE SYMPTOMEN VERURSACHEN, DIE NICHT SPEZIFIZIERT SIND

ENTFERNUNG EINE MASSE VON DEM HALS - OHNE LARYNGOLOGIE UNTERSUCHUNG - IST VERBOTEN!

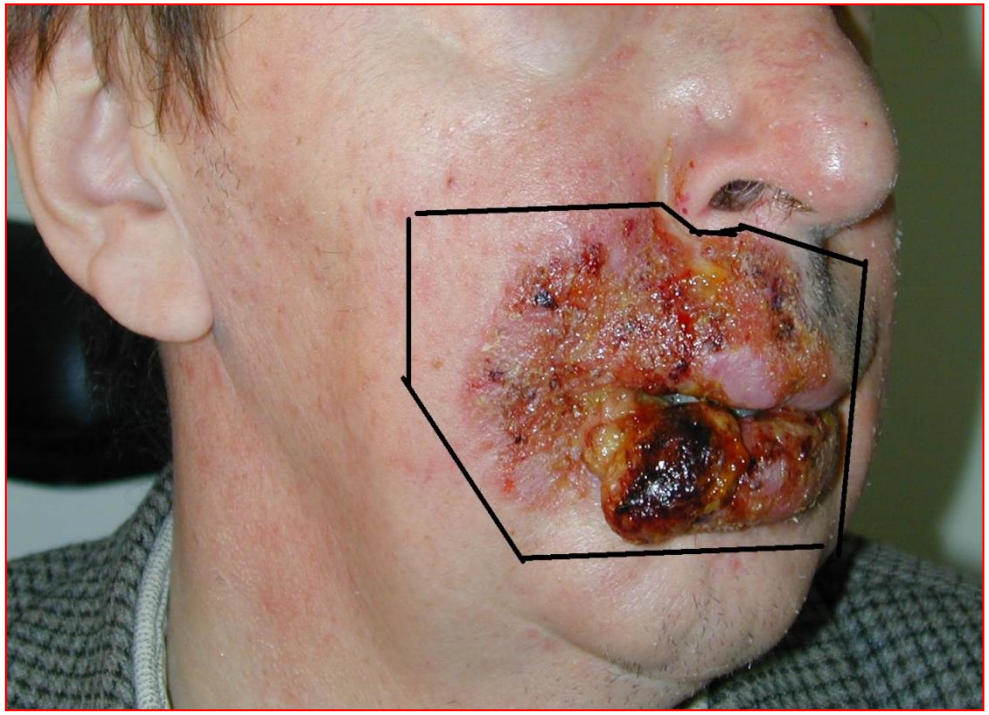

SYMPTOME

- HALSSCHMERZEN
- HEISERKEIT
- VERSTOPFTE NASE, NASALE STIMME
- SCHLUCKSCHWIERIGKEIT
- OHRSCHMERZEN REKEDTSÉG
- TUMORMASSE AUF DEM HALS
- HIRNNERVEN-SYMPTOME (III, IV, V, VI, XII) - Nasopharynxtumoren

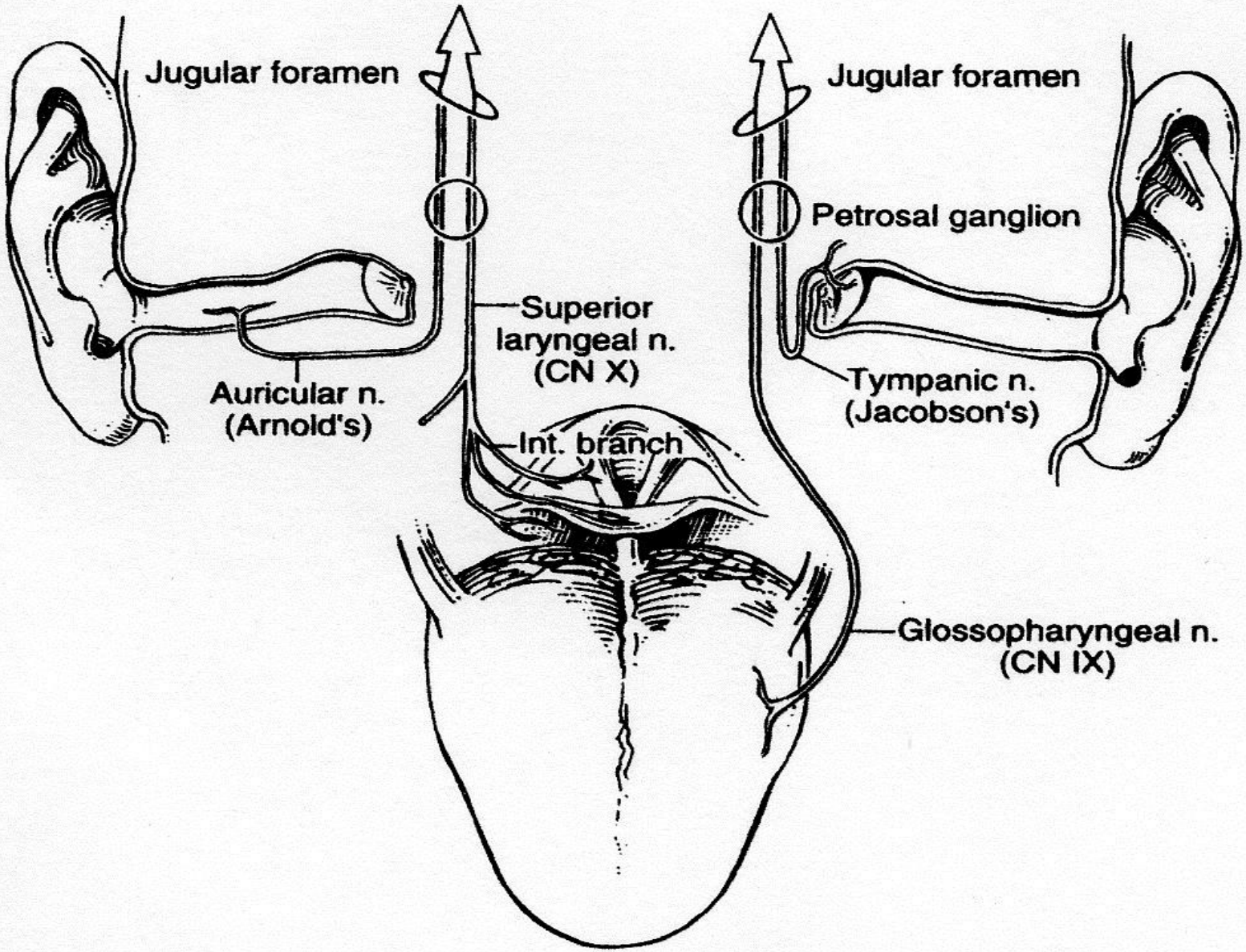
Jugular foramen
Jugular foramen
Petrosal ganglion
Superior laryngeal n. (CN X)
Auricular n. (Arnold's)
Tympanic n. (Jacobson's)
Int. branch
Glossopharyngeal n. (CN IX)

UNTERSUCHUNG

- ANAMNESE
- PHYKALISCHE UNTERSUCHUNG
- INDIREKTE UND DIREKTE SPIEGELUNTERSUCHUNG
- ASP. ZYTOLOGIE
- CT, MRI, PET-CT
- BRUST-RTG, BAUCH-US, KNOCHEN ISOTOP SCAN (AUSSCHLUSS VON METASTASEN)
- LABOR (EBV), PATHOLOGIE (HPV)
- AUDIOLOGISCHER TEST

CT oder MRI

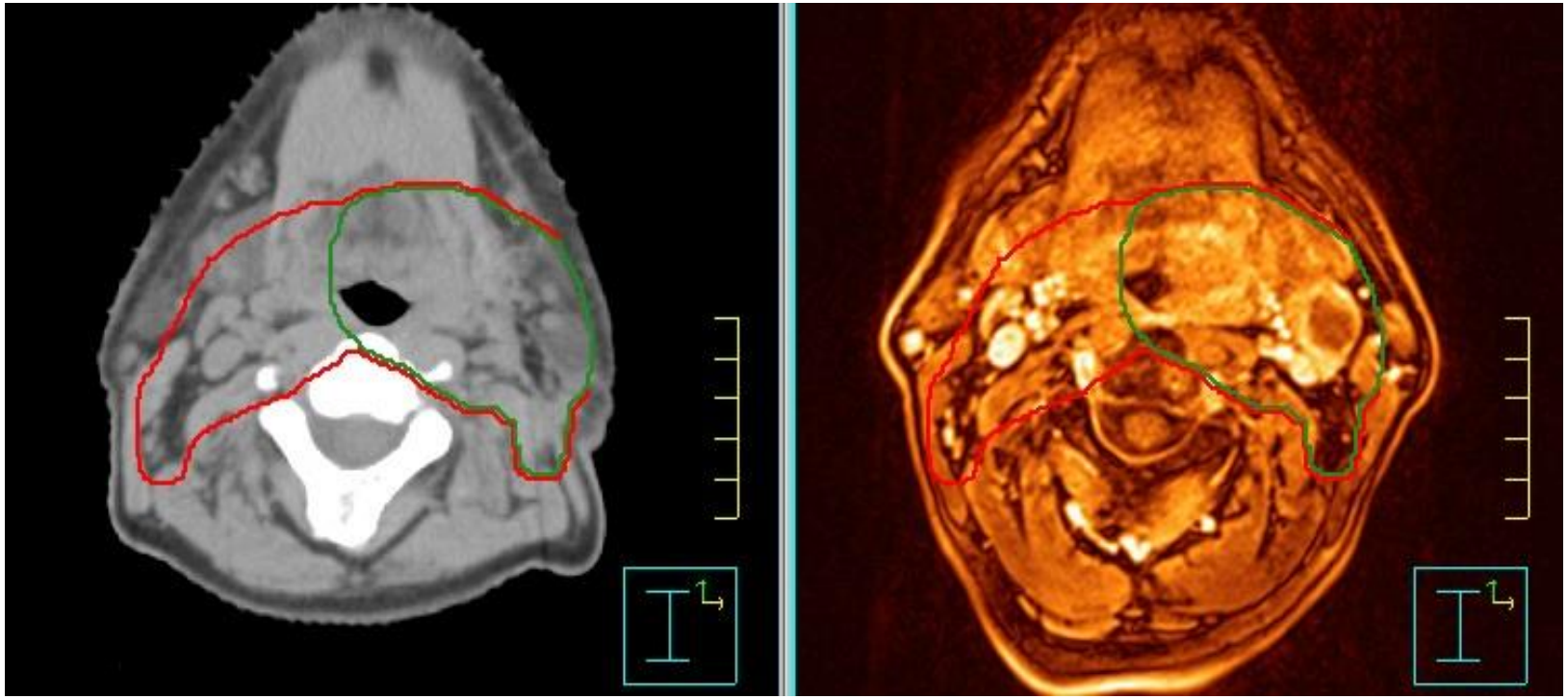

PET CT

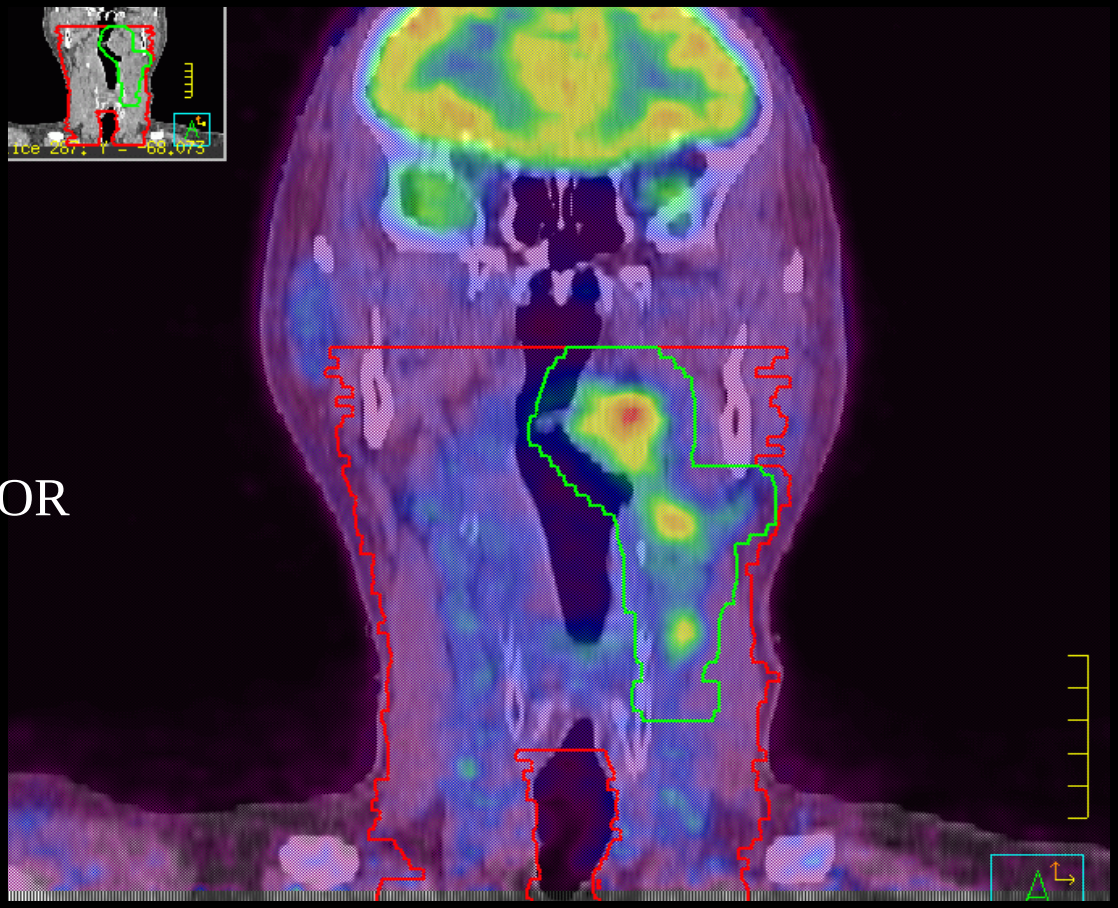

T2N2B
ZUNGENGRUNDTUMOR

(mit Zielvolumen)

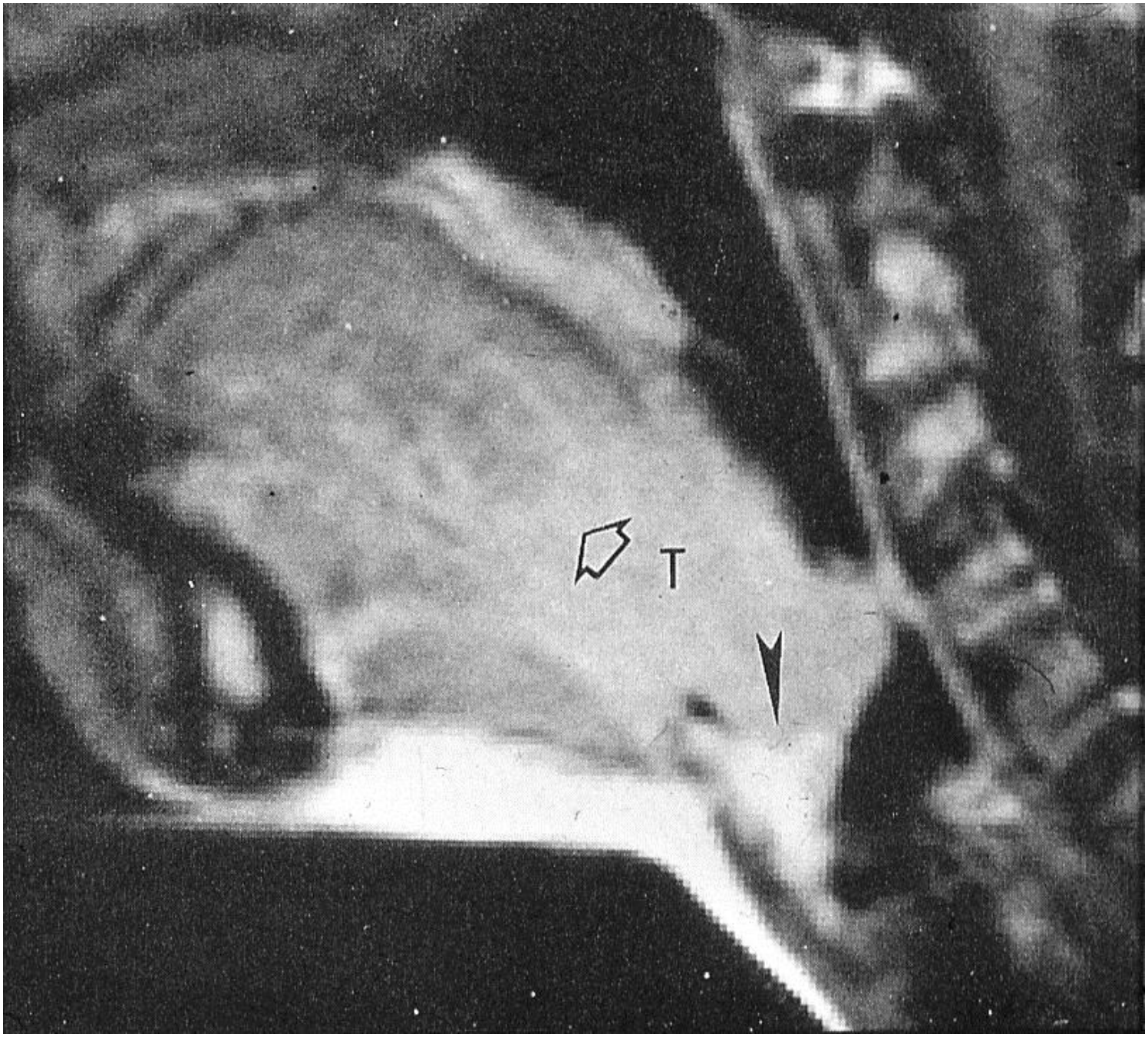
T

T3N0 Zungengrundtumor

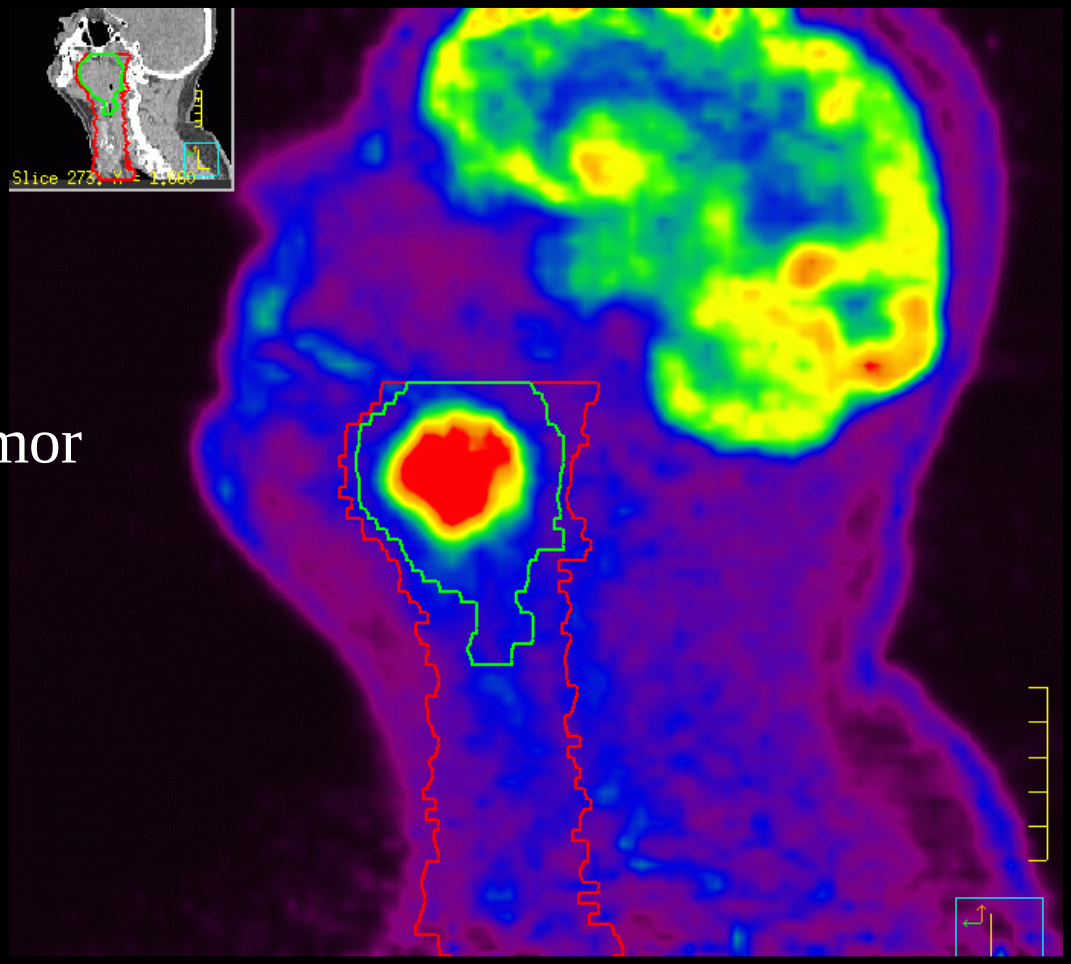

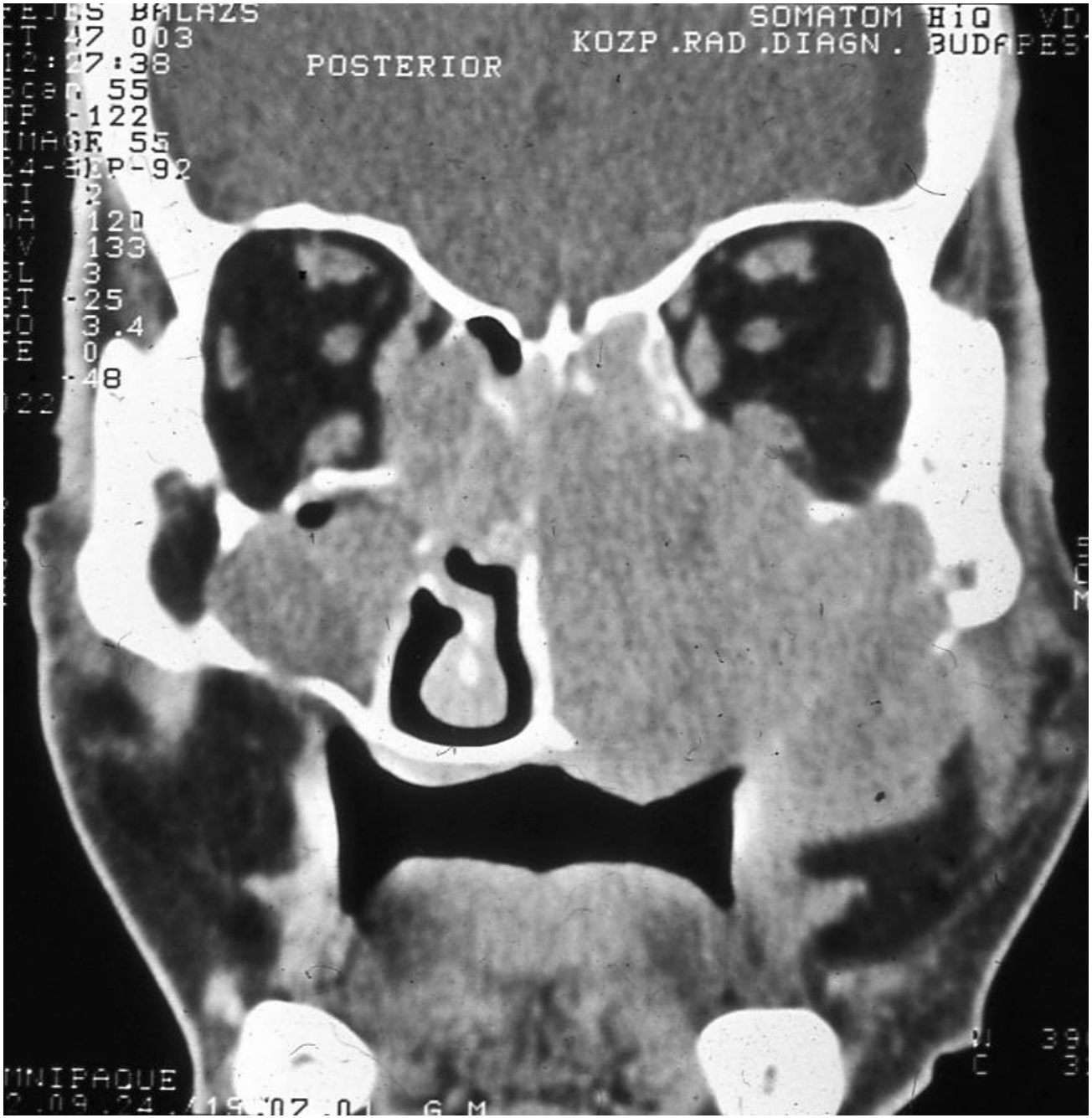
BALAZS
47 003
POSTERIOR
SOMATOM HiQ
KOZP.RAD.DIAGN.
55
-122
55
-92
120
133
3
-25
3.4
0
-48
UNIPAQUE

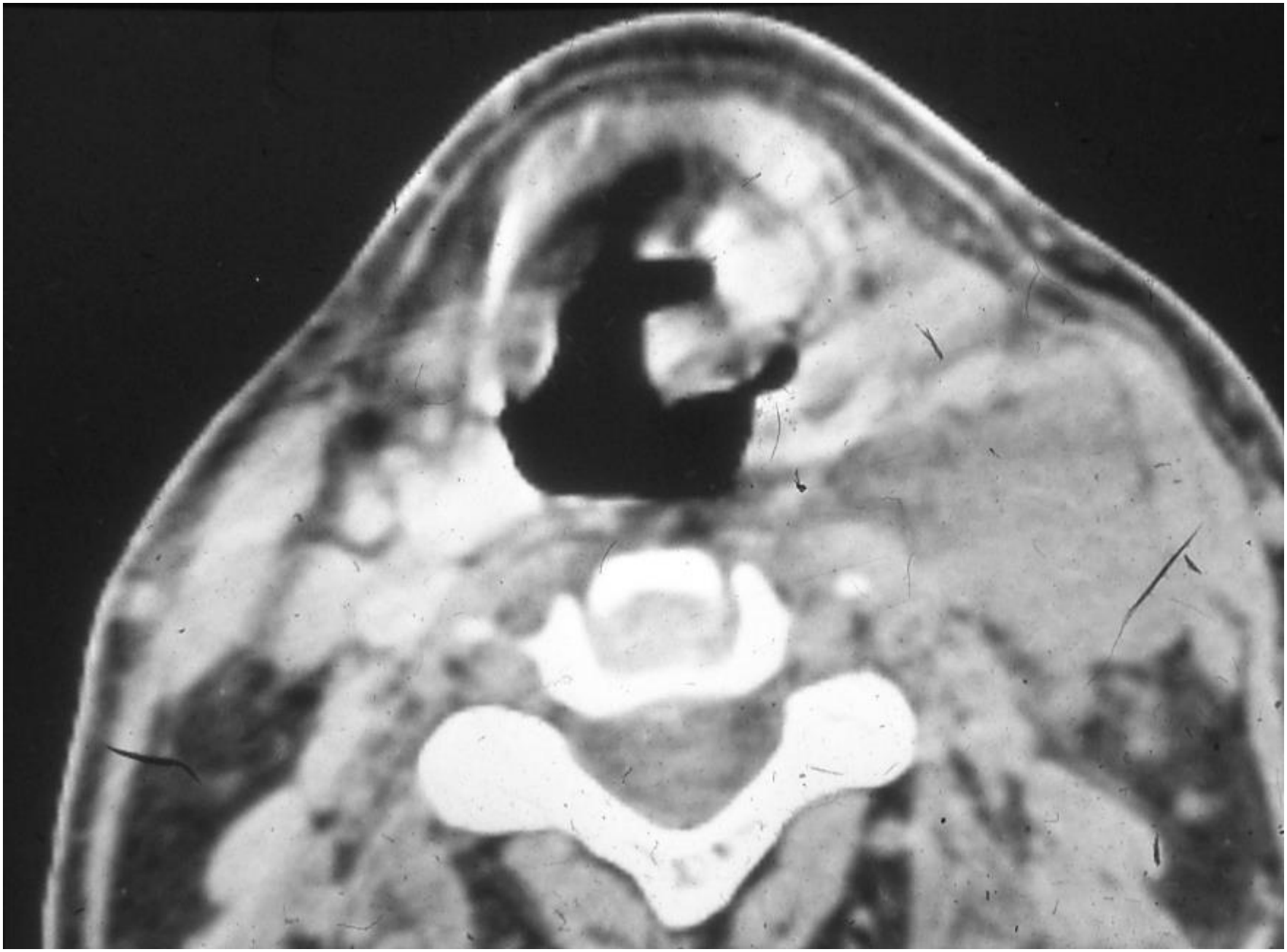

POSITRON EMISSION TOMOGRAPHIE (PET)

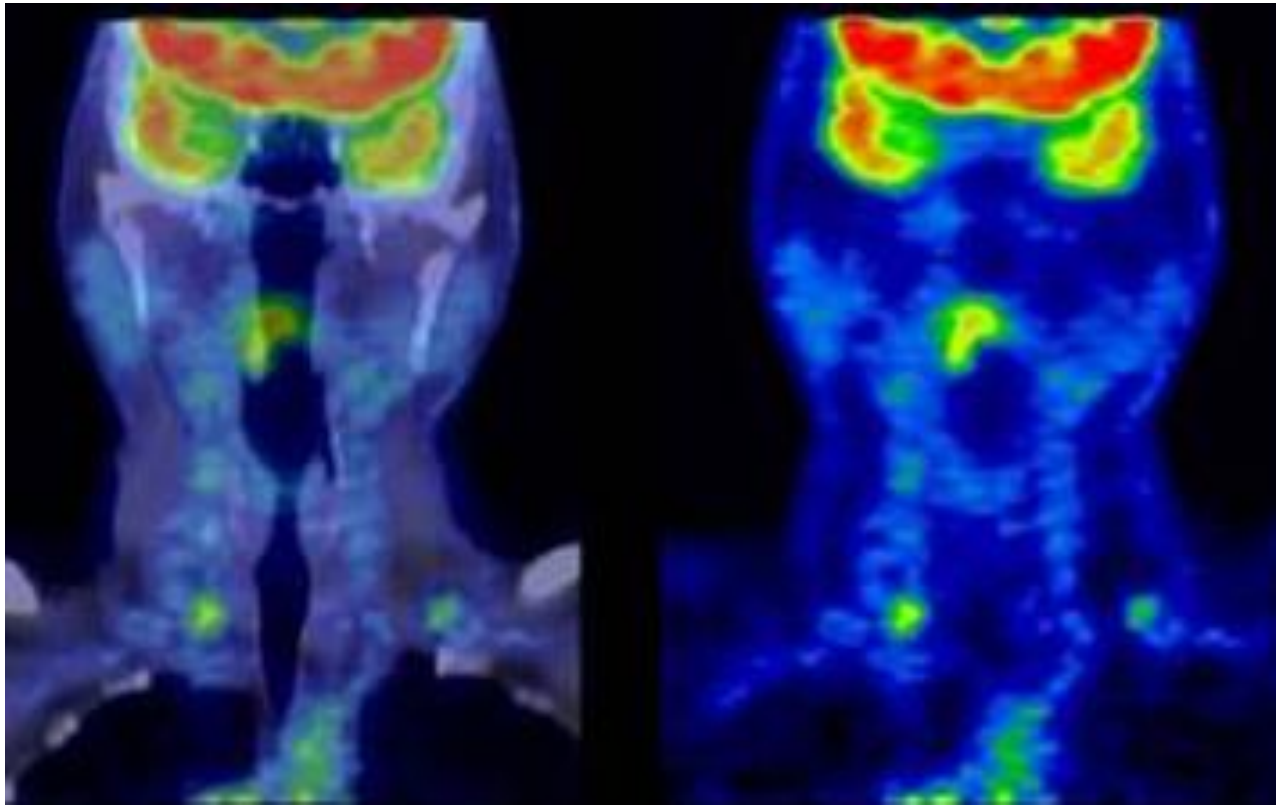

Gaumentumor mit supraklavikulären Metastasen auf beiden Seiten des Halses (N2c)

INTENTION DER STRAHLENTHERAPIE

- Kurative (Gesamtdose: 50-80 Gy)
- Palliative (Gesamtdose: 20-60 Gy/10x3 Gy/)

- Postoperative (Zerstörung der mikroskopischen Resttumor)
- Definitive oder primäre

- Alleinige Strahlentherapie
- Kombinierte Radio-Chemotherapie

SCHILDDRÜSEN-TUMOREN

Histologie:

- Papillare
- Folliculare
- Medullare
- Anaplastische

90 %

10 %

Untersuchung:

- MR
- US gesteuerte Zytologie
- 99m Tc-pertechnetat scintigraphie
- 131/123 I scintigraphie
- 131/123 I-MIBG (meta-iodo benzylguanidin) scintigraphie
- Tireoglobulin, Antitireoglobulin Spiegel - papillare, folliculare Recidiva oder Resttumor
- Calcitonin, CEA, Urin-katecholamine - medullare Recidiva oder Resttumor

MULTIDISZIPLINARISCHE BEHANDLUNG VON HALS-KOPF TUMOREN

- Chirurgie
- Radiotherapie (RT)
- Chemotherapie/ Biologische Therapie /Immuntherapie

- Kombinierte Behandlung:
  - Operation + postop. RT
  - Operation + Radio-Chemotherapie
  - Primäre Radio-Chemotherapie oder Bioradiotherapie

ONKOTEAM

MULTIMODALE BEHANDLUNGEN

T1-2 N0-1

OPERATION

STRAHLENTHERAPIE

Mundhöhle: Operation
Nasenrachen: Strahlentherapie

T3-4 N0-1 VAGY T1-4 N2-3

OPERATION +/- POSTOPERATIVE BESTRAHLUNG[1] ODER RADIOCHEMOTHERAPIE[2]

RADIOCHEMOTHERAPIE - Organserhaltung

CETUXIMAB + RADIOCHEMOTHERAPIE

INDUKTION CHEMOTHERAPIE + OPERATION oder RADIOCHEMOTHERAPIE

[1]**Indikation: pT3-4, pN2, extrakapsulare Dehnung, R1/R2 Resektion, positiver chirurgicher Rand, Aderinvasion, perineurale Invasion**

[2]**Indikation: extrakapsulare Dehnung, positiver chirurgicher Rand**

CHIRURGIE

- Funktioneller Ansatz (entfernen Sie so viele Stoffe wie nötig)
- Monoblock-Prinzip (Primärtumor und zervikale Metastasen, wenn sie in einem Gewebeblock entfernt werden)
- Gewebeersatzverfahren (rekonstruktive plastische Chirurgie)
- Multiple Team Operations: Es gibt mehrere Operationsteams, die gleichzeitig in der operativen Versorgung des Patienten operieren (primäre Operation, Gewebevorbereitung, um Resecatum zu ersetzen)
- Spezielle Instrumentenanforderungen (Endoskope / Laryngoskope / Lasergeräte; Operationsmikroskope; mikrochirurgische Instrumente / Gewebetransplantation; Robotik / TORS: Transorale Roboterchirurgie /

HALSDISSEKTION

Therapeutische (N+) und elektive (N0) Halsdissektion

- Radikale (klassische: level I-V), und Rezektion der V. jugularis interna, N. accessorius und m.sternocleideomastoideus

- Geänderte radikale (level I-V, mit der Erhaltung der funktionale Formel, meistens n. XI)

- Ausgebreitete radikale (level I-V + andere Region oder Rezektion nicht lymphatischer Struktur auch)

- Selective Dissektion (meistens I-III, I-IV oder II-IV) – nur mit negative Hals.

ERSATZ VON GEWEBEMANGEL NACH DER OPERATION, REKONSTRUKTION

- Lokale
- Lokoregionale (Gesicht-Hals)
- Ferne (Pectoralis major, Latissimus dorsi Haut-Muscel Lapnen)
- Mikrovasculare Lappen (aus irgendein Teil des Körpers, mit dem Ader vorbereitete Gewebeblock – Unterarm-Lappen, Beckenknochen-Lappen).

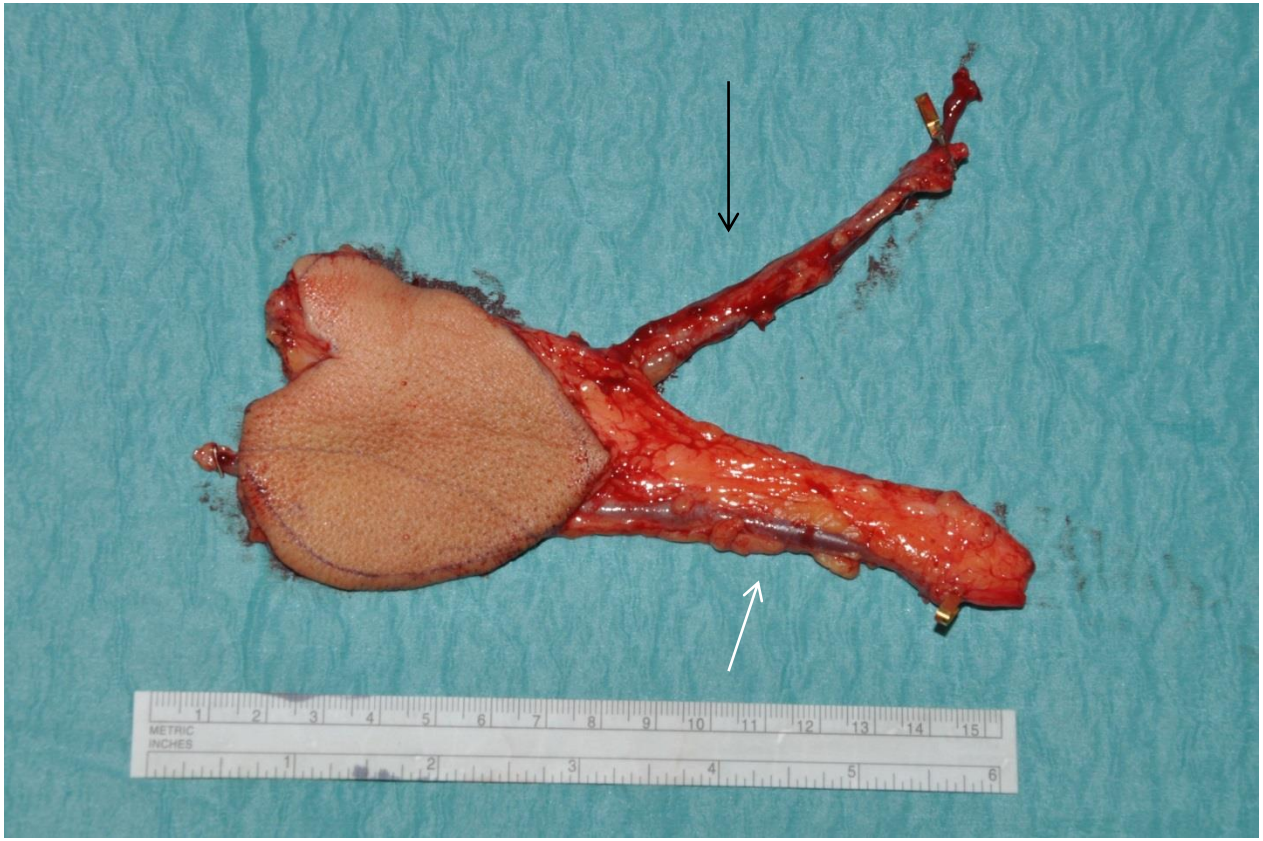

Unterarmlappen, formatierte Hautinsel für Ersetzung der Zunge und Mundbodens (schwarzer Pfeil: Vena cephalica, weiβer Pfeil: Arteria und Vena radialis)

Ersetzung des Zungenmangels mit mikrovascularem freiem Unteram-Lappen, eingesetzte Implantate und Verbindungselemente für Rehabilitation der Kaufähigkeit

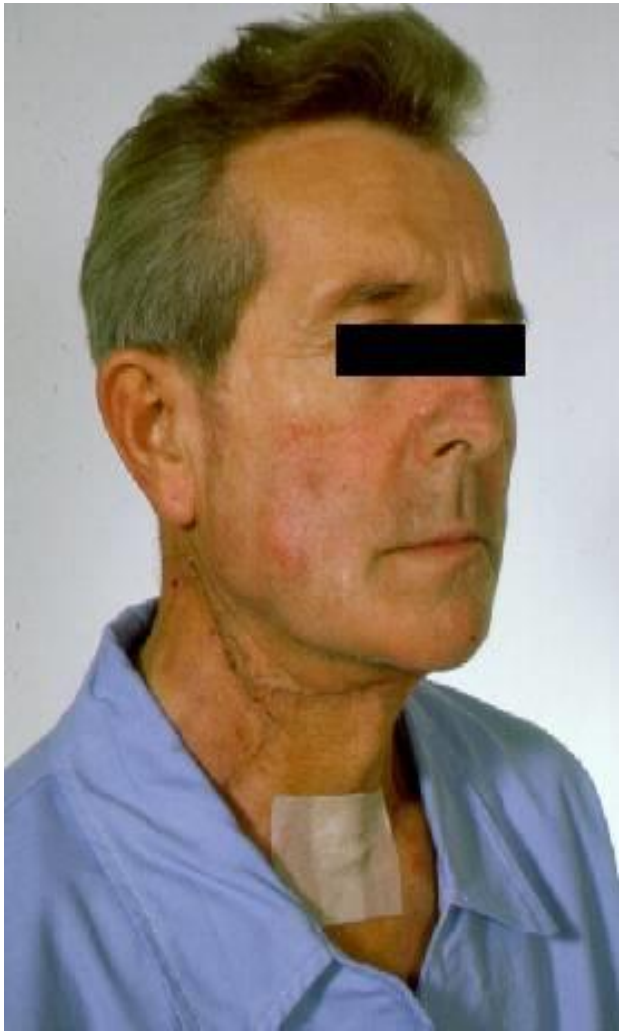

Postoperative Nachuntersuchung, die die gleiche Resektion erfordert. A: Rekonstruiert mit gewellter Fibula mit Hautmuskelknochen B: Ohne restaurative Chirurgie

EXTERNE BESTRAHLUNG

Megavoltgerät:

LINear ACcelerator (Linear Beschleuniger) - 4-29 MV Photon oder Elektron

LINAC

BESTRAHLUNGSPLANUNG

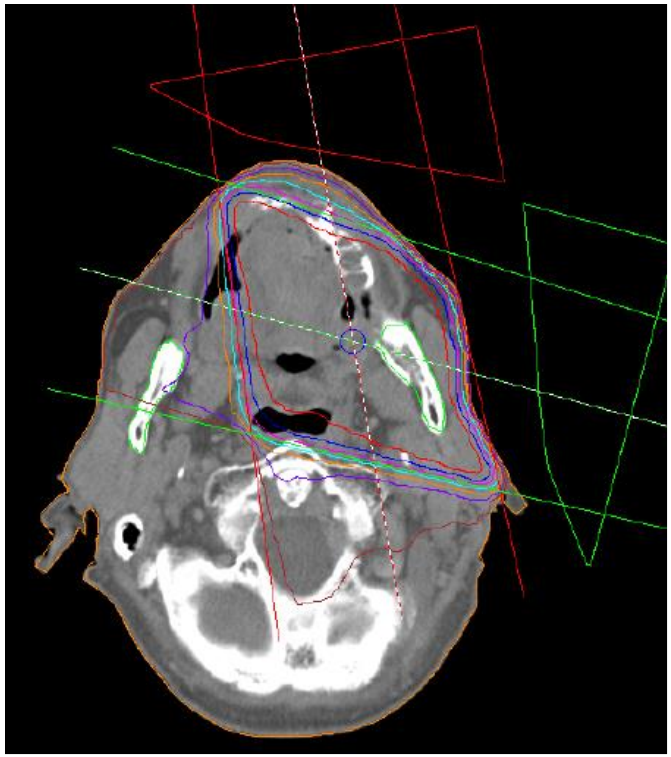





- Konformale 3D Bestrahlung
- Irreguläre, individuelle Felder “multi-leaf collimator”
- IMRT, IGRT

Volumen der Bestrahlung - Planung

GTV = Gross Tumor Volume ⟵ CT, MRI, PET, UH

CTV = Clinical Target Volume (Klinisches Zielvolumen)

PTV = Planning Target Volume (Planungs-Zielvolumen)



ZIELVOLUMEN, ZEICHNUNG DER KRITISCHEN ORGANE

CTV1: GTV (primärer Tumor + betroffene Lymphknoten), oder präoperatives GTV + 0,5 cm

PTV1 = CTV1 + 0,5 cm

CTV2: Elektive Regio

PTV2 = CTV2 + 0,5 cm

PRV (Planung der risiko Organe) - es ist mit 3-5 mm grösser, als das originäre kritisches Volumen

BRACHYTERAPIE (BT)

- interstitielle BT (Mundhöhle, Zungenwurzel)
- intracavitale BT (Nasenrachen, Maxilla)
- intraluminale BT (Oesophagus, Bronchus)
- „moulage" BT (Gaumen, Tonilla)

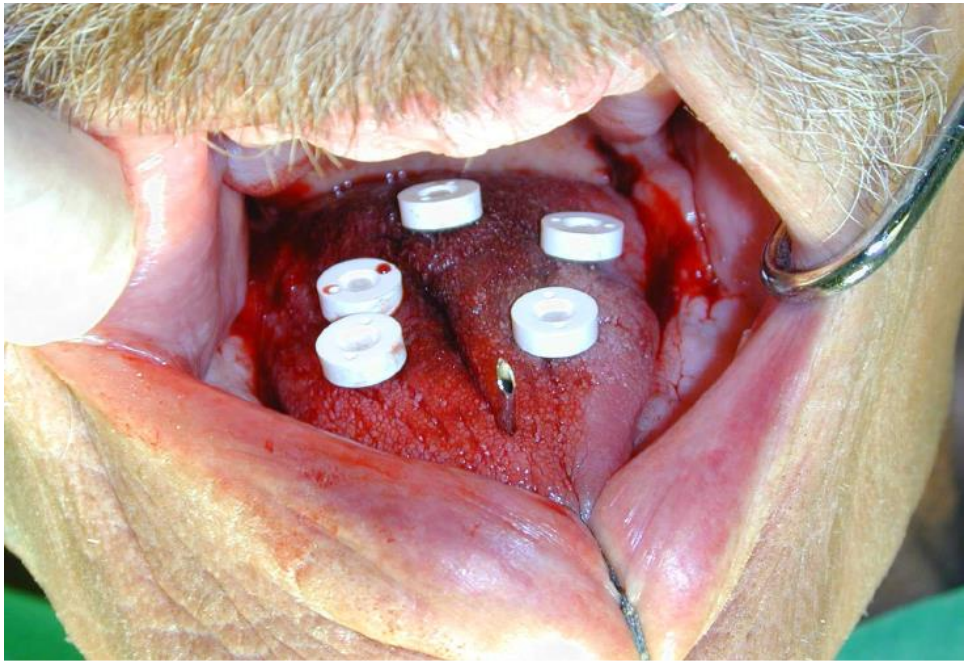

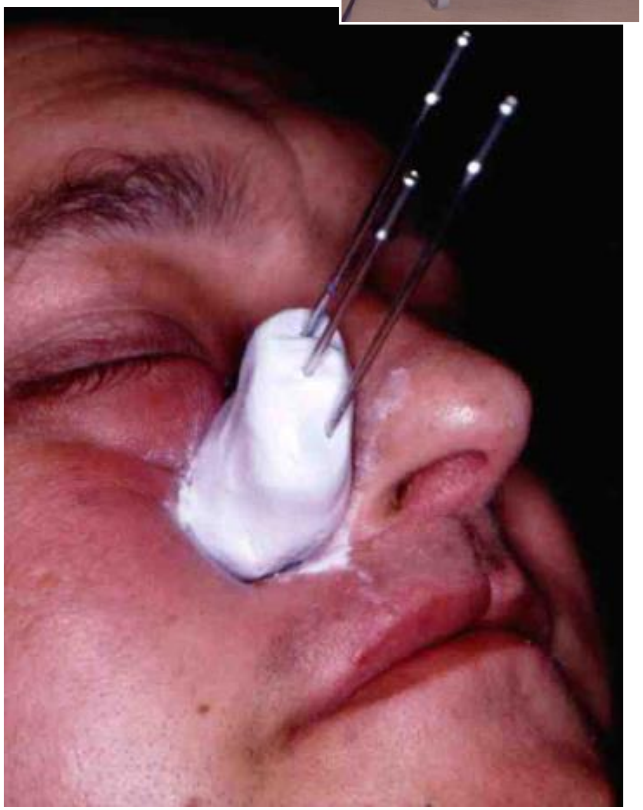

Interstitielle therapie des Lippenkrebs

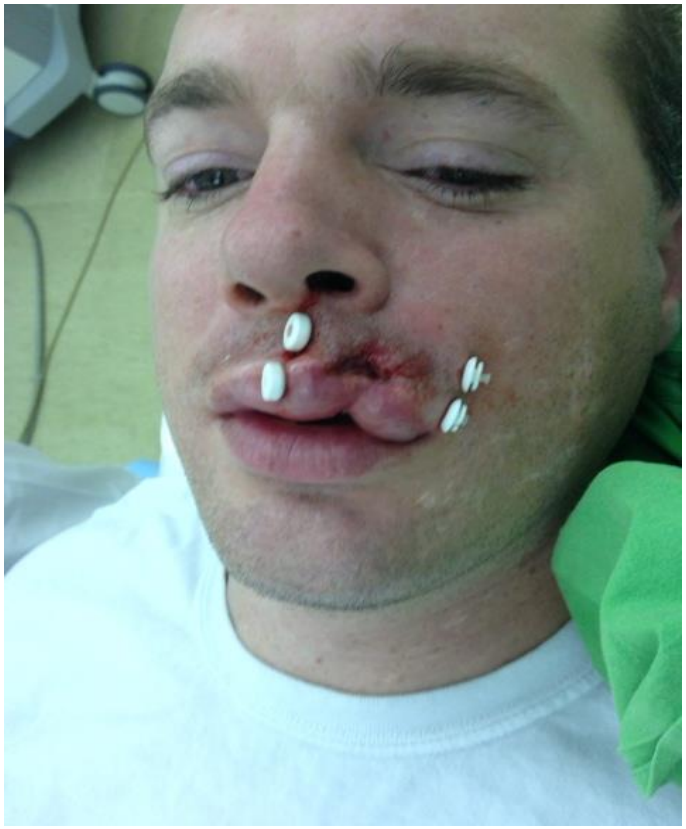

8 Wochen nach der Therapie

Interstitielle therapie der Buccatumoren

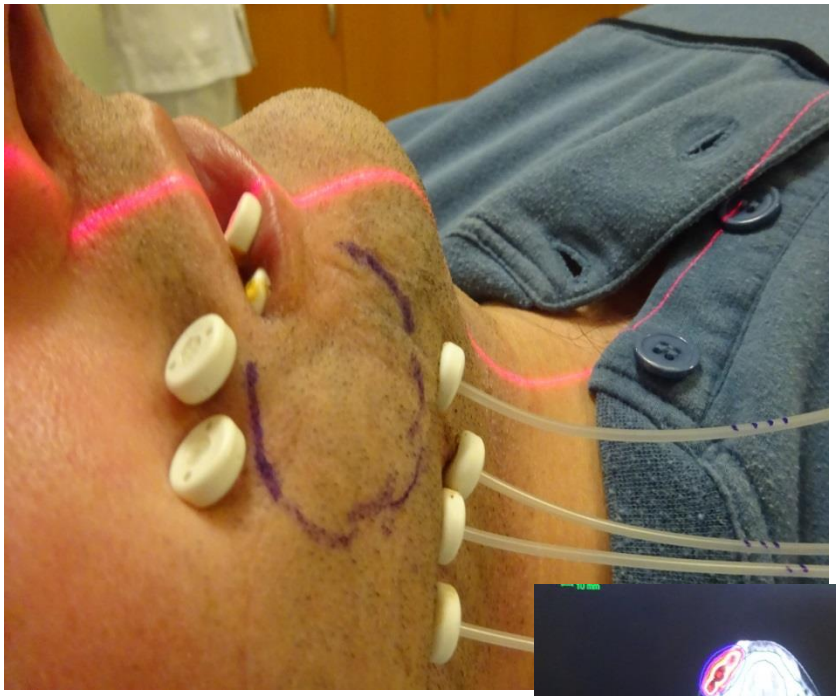

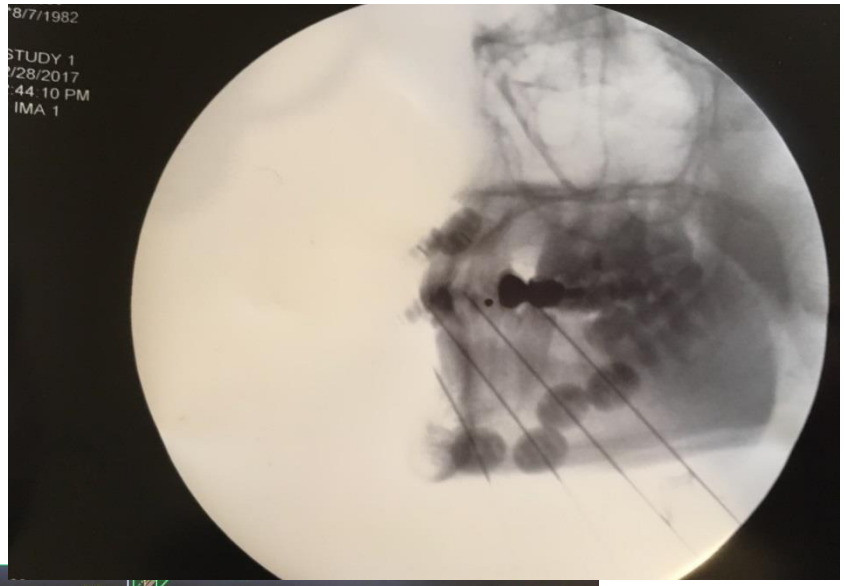

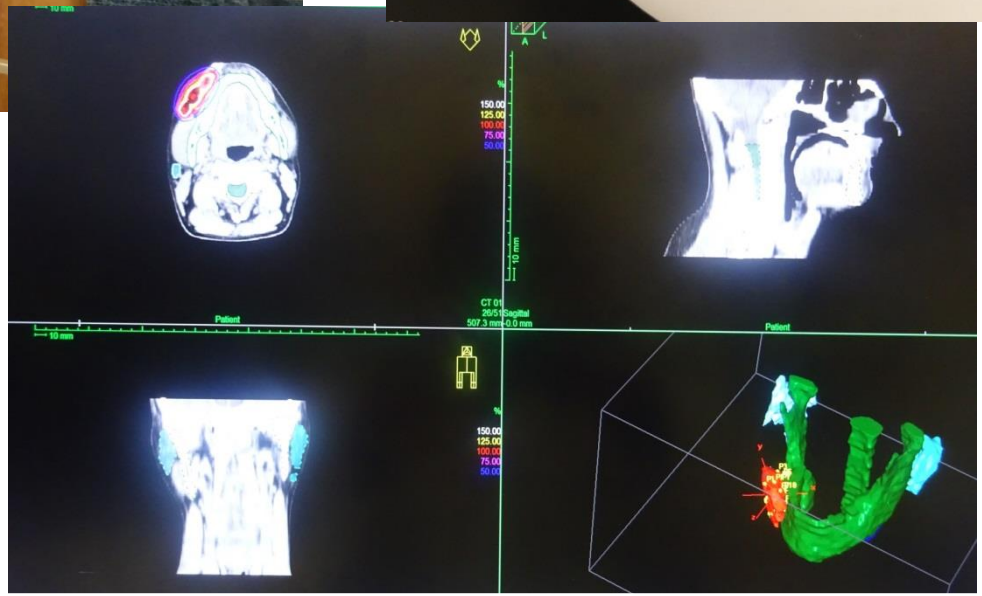

Mundboden, Zunge

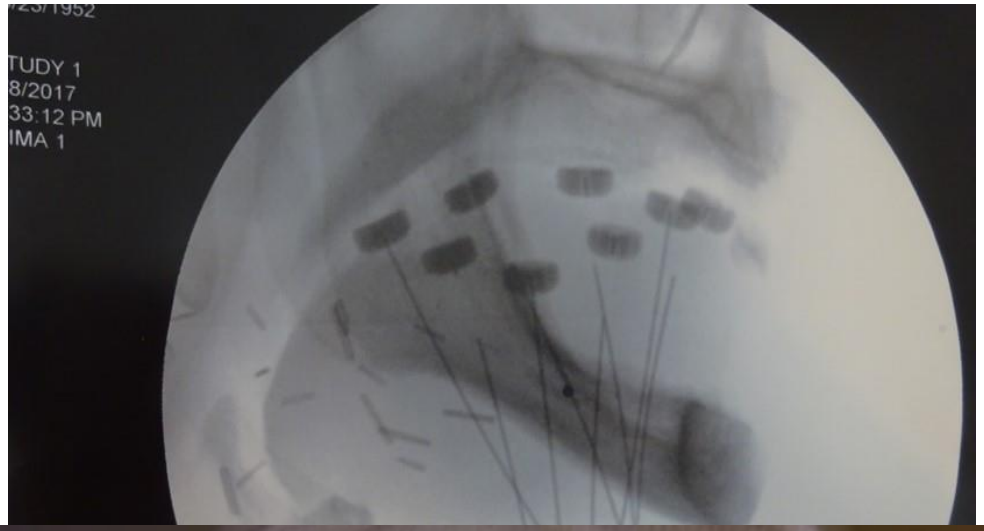

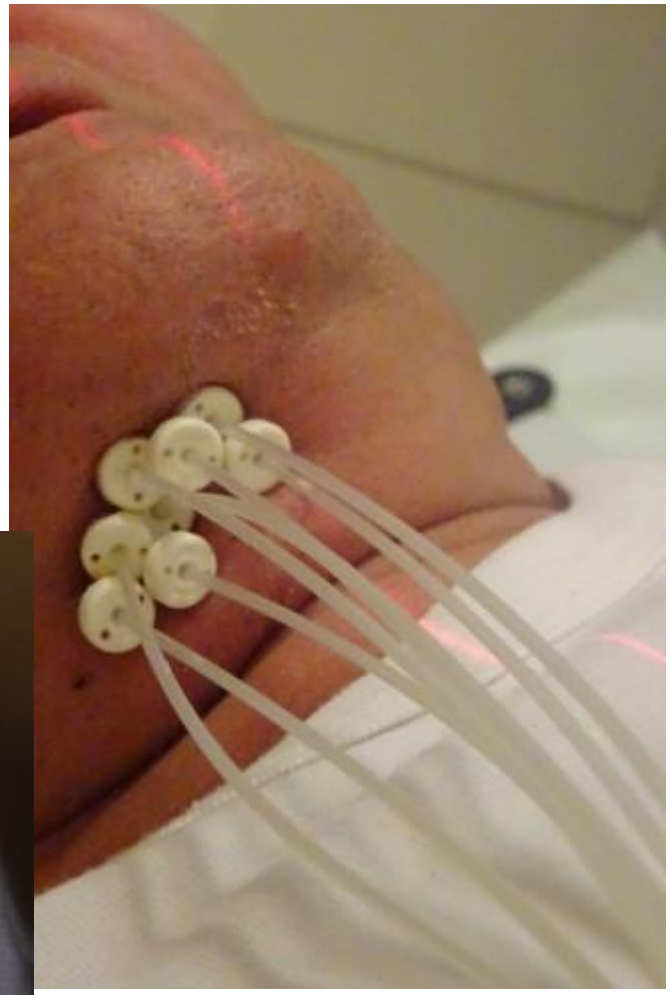

Flexibel Katheteren

JOBB

Szabo, Laszlone
347-684
*2/19/1951

STUDY 1
2/25/2014
9:04:40 AM
1 IMA 1

Hospital
ARCADIS

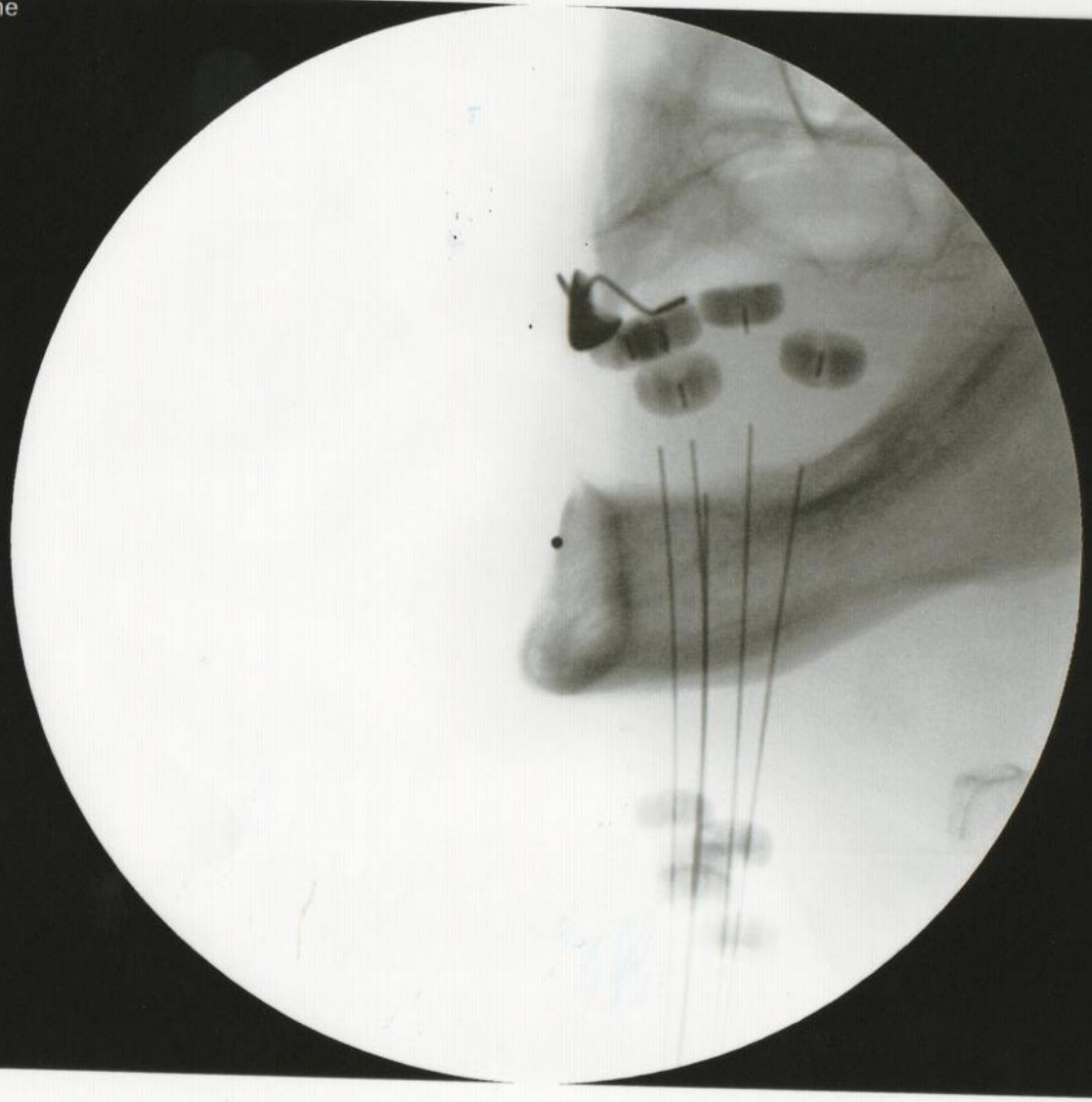

kV 61
mA 0.5
DR

E 20 %
LUT Linear

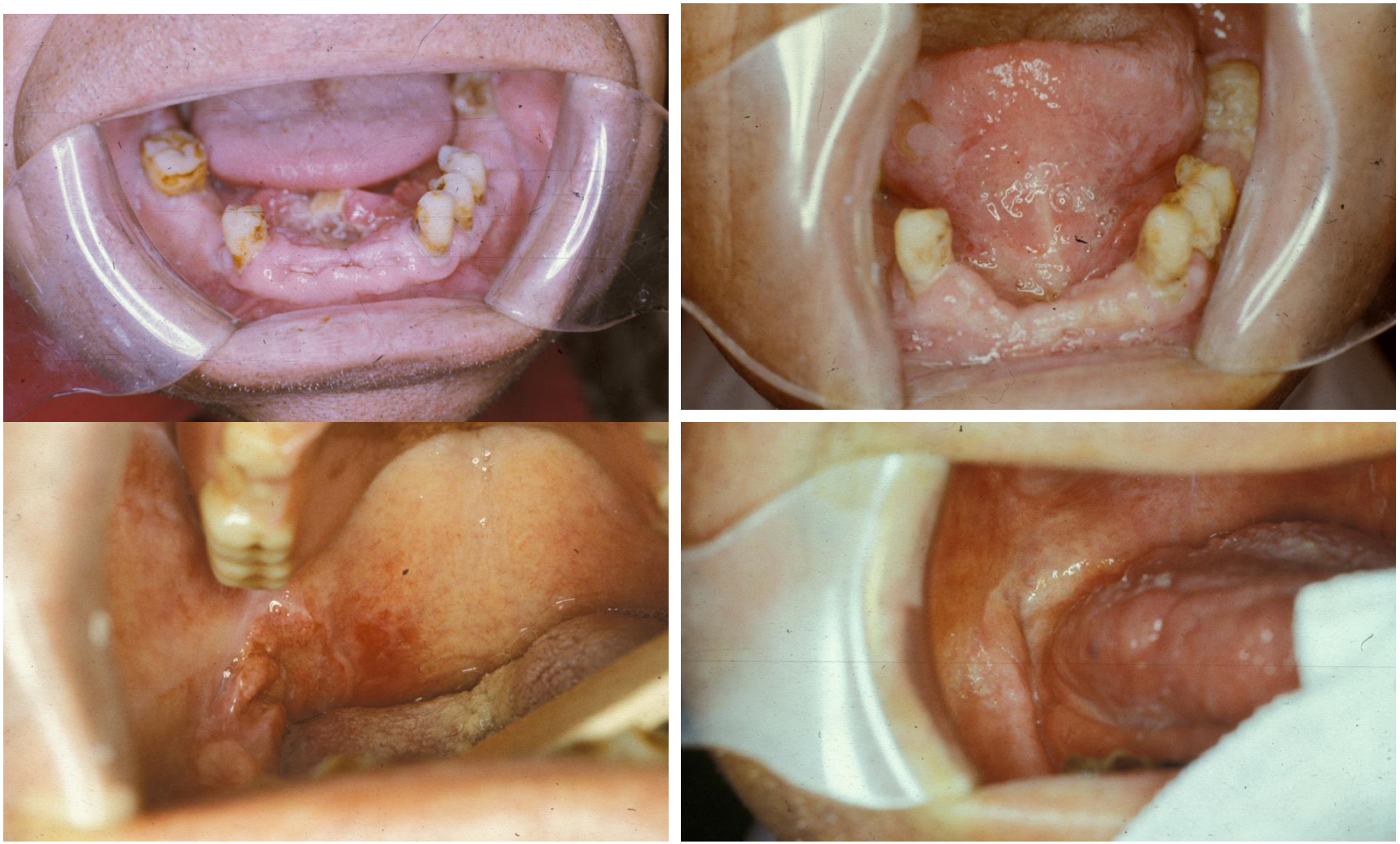

Mundboden, trigonum retromolare tumor vor und nach der BT

HDR INTERSTITIELLE BT DES ZUNGENGRUNDTUMORS

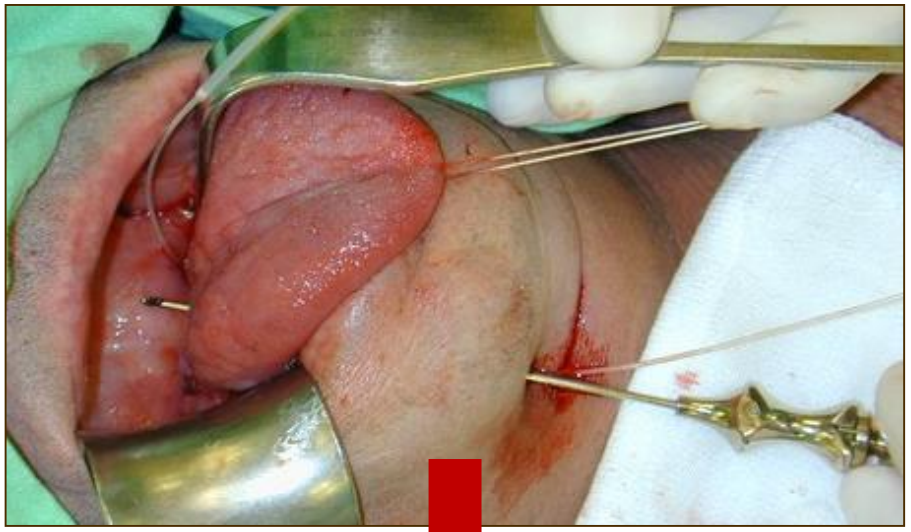

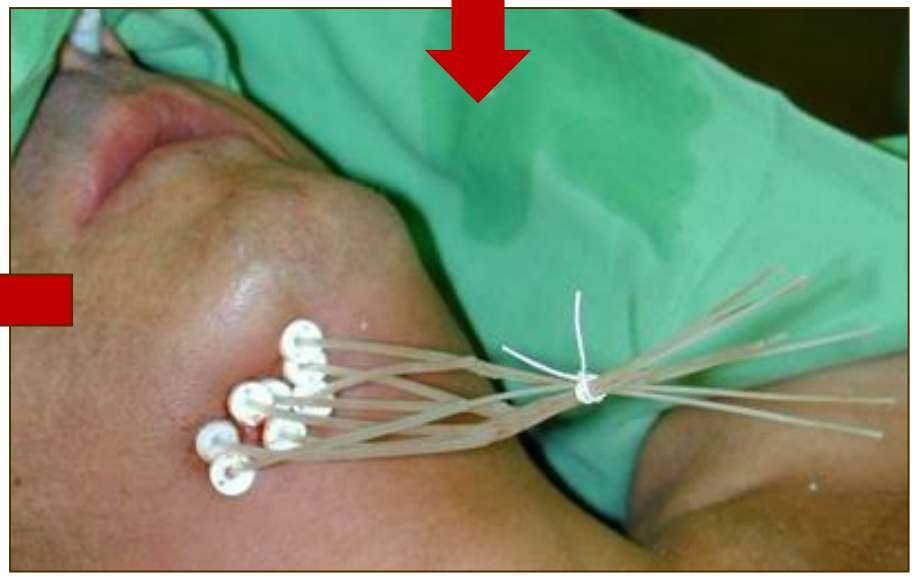

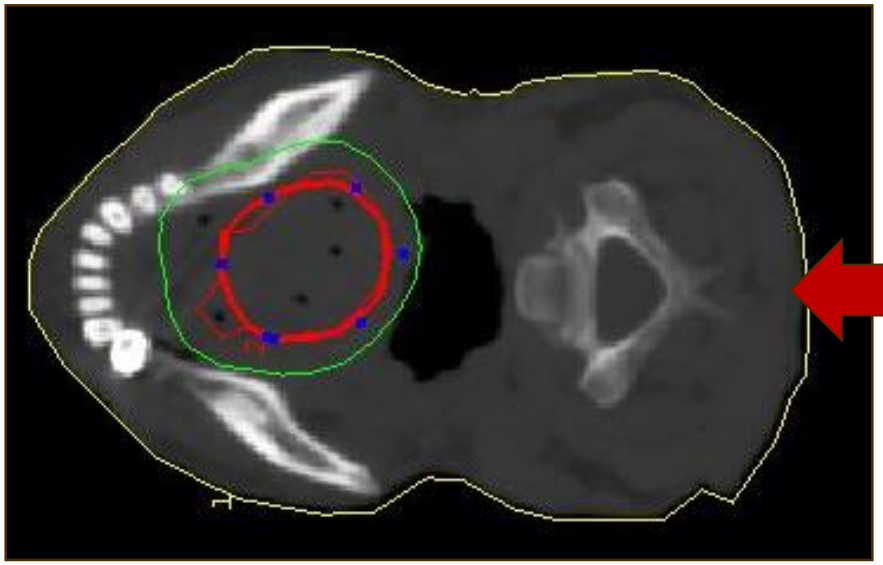

BT DES NASENRACHENS

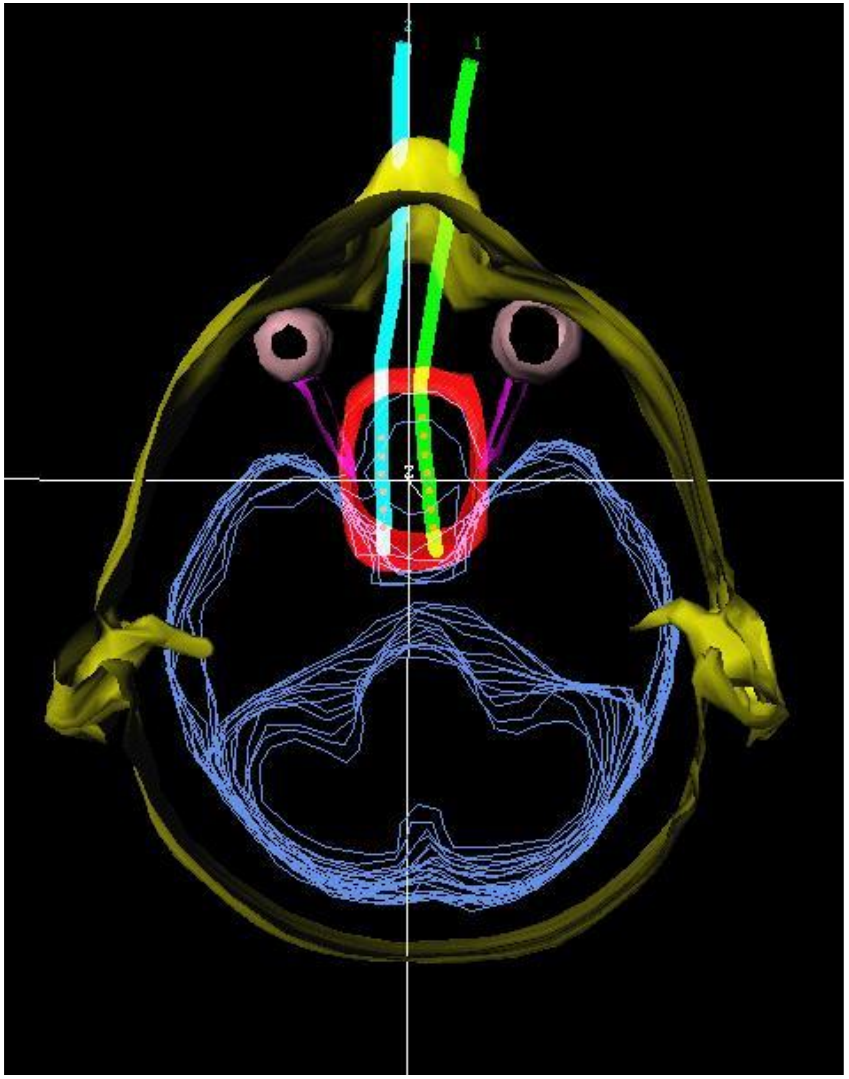

METHODE ZUR STEIGERUNG DER EFFIZIENZ DER STRAHLENTHERAPIE

- **VERSCHIEDENE FREKTIONIERUNGSSCHEMATA (hyperfraktionierung ist besser mit 8 %)**
- **RADIOCHEMOTHERAPIE**
- **BIORADIOTHERAPIE**

KREBS IM FORTGESCHRITTENEN STADIUM - STANDARDE BEHANDLUNG - RADIOCHEMOTHERAPIE (RChT)

100 mg/m^2 Cisplatin (Tagen: 1, 22 & 43) - STANDARD

Lokale Tumorkontrolle: 18-26%

Gesamtüberleben: 6,5 %

VERBINDUNG ZWISCHEN DER EGFR EXPRESSION UND PROGNOSE BEI HALS-KOPF TUMOREN

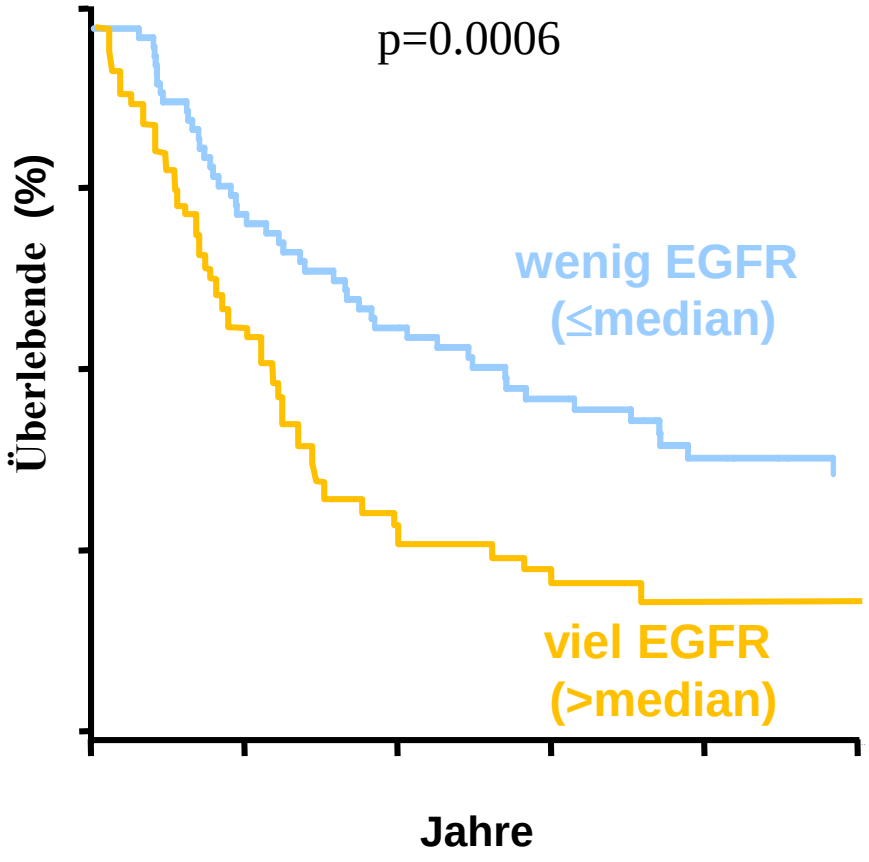

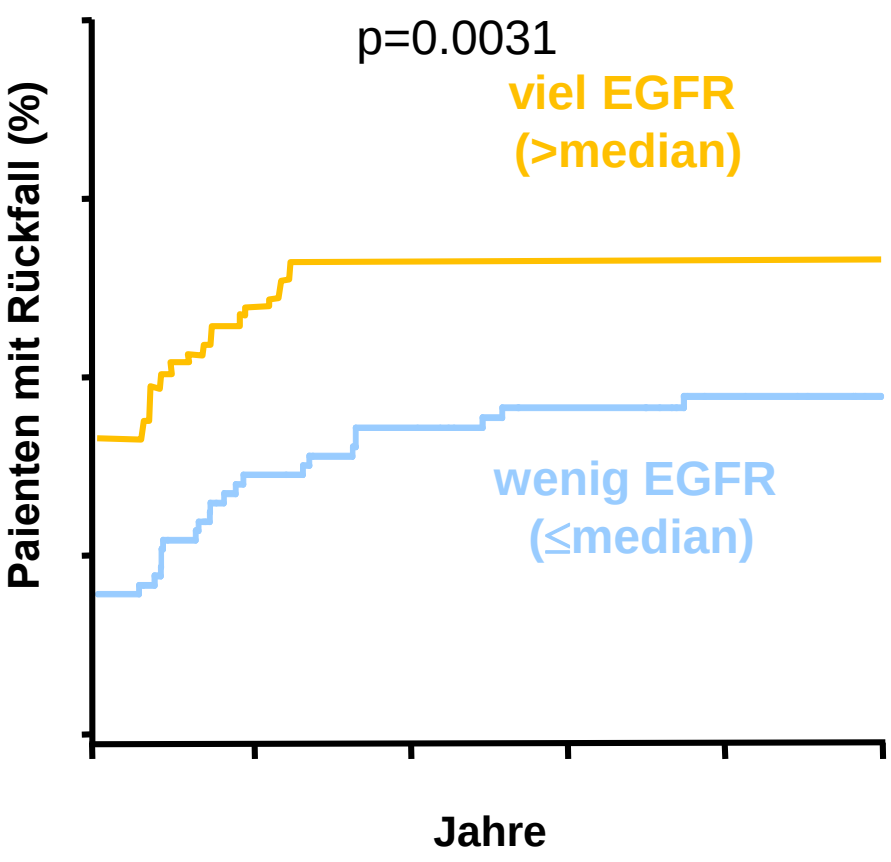

Ang KK, et al. Cancer Res 2002;62:7350–7356

ERBITUX (E) + RADIOTHERAPIE (RT) vs. RT

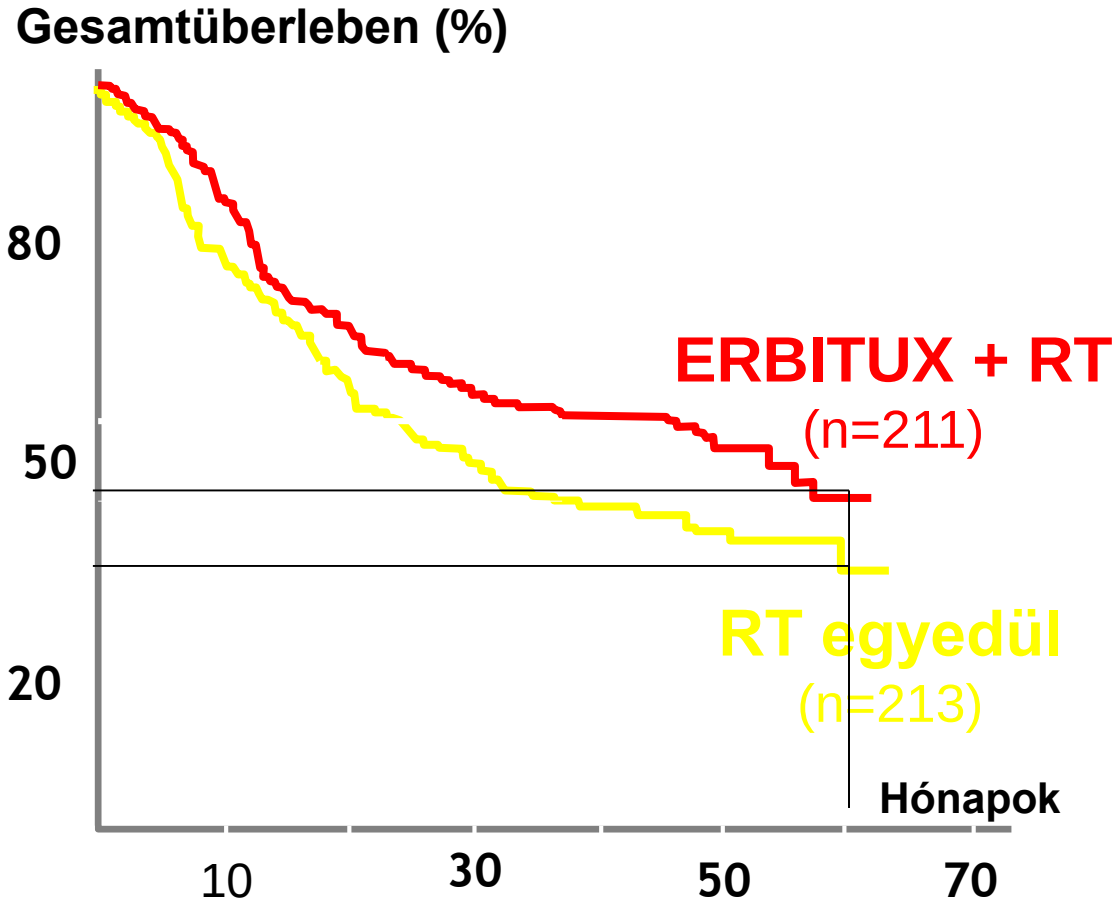

5-Jahres Überleben:

➔ **RT: 36,4 %**

➔ **E + RT:45,6 %**

(p = 0,018)

3-Jahres Lokorgionale Kontrolle:

➔ **RT: 34 %**

➔ **E + RT: 47 %**

(p = 0,005)

Nebenwirkungen: kiütések

Bonner J.A. et al. Lancet, 11:21-28, 2010.

MUCOSITIS (Grade 3)

HAUTREAKTION (Erbitux)

IN DER STRAHLENTHERAPIE BEI HALS-KOPF TUMOREN LOKOREGIONALE BEHANDLUNG IST PRINZIP

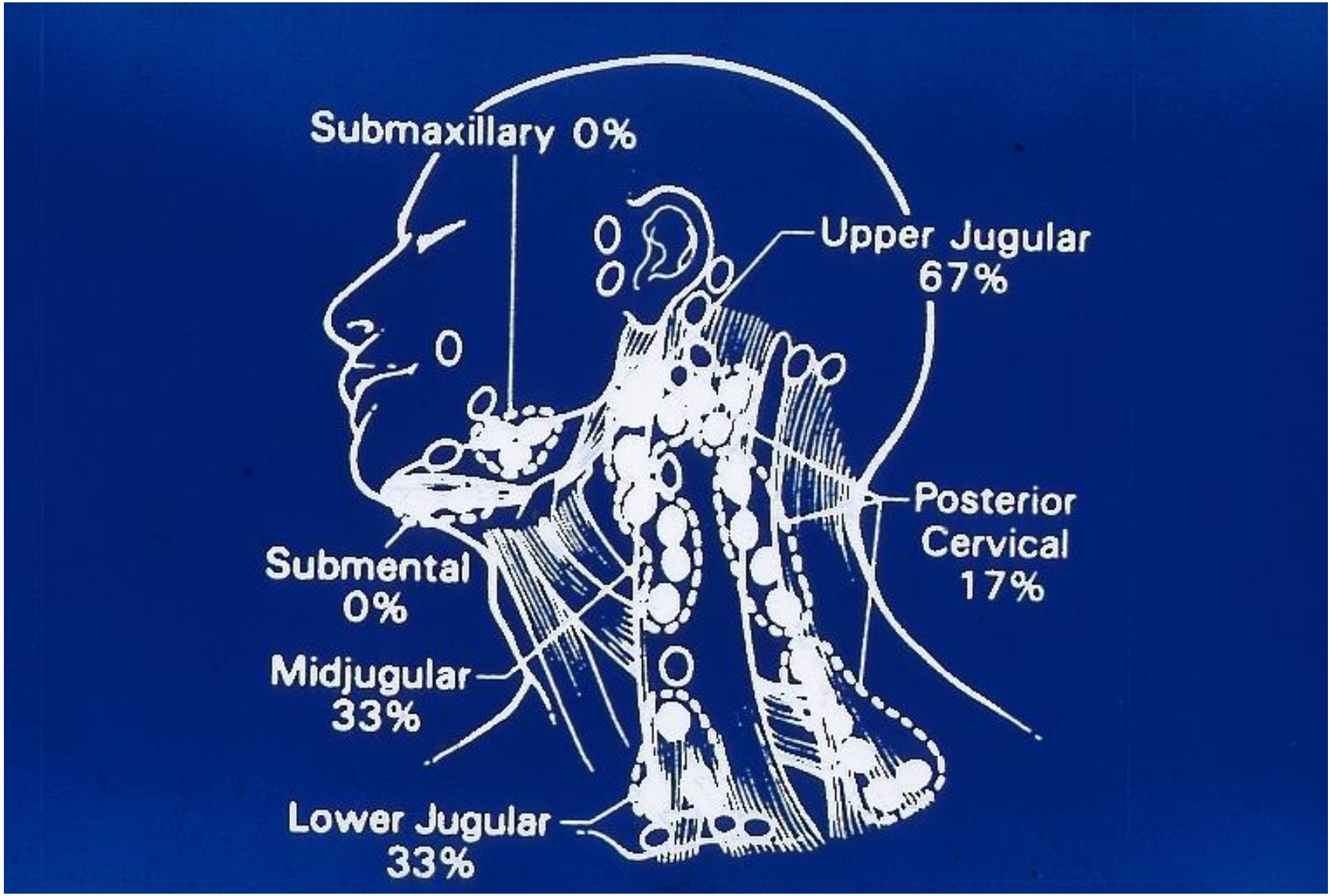

Primärer Zungengrundtumor (St. III-IVN0) – Dissektion und histologische Ergebnisse

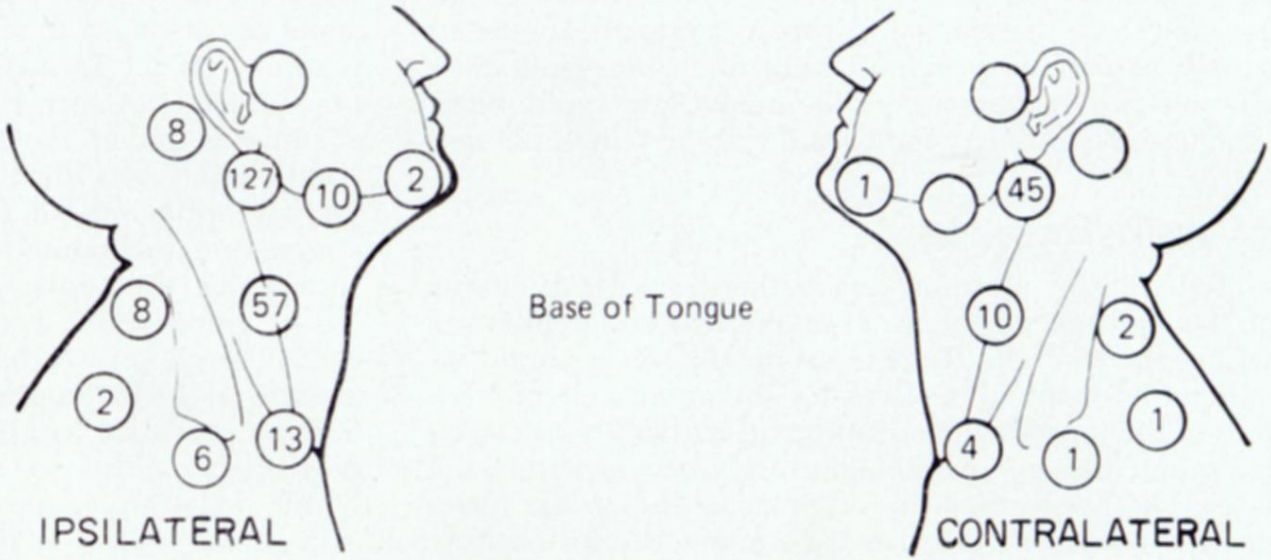

N_0	N_1	N_{2A}	N_{2B}	N_{3A}	N_{3B}	$N_1 - N_3$ / Total
41	30	21	26	14	53	144 / 185 = 78%

Hautkarzinom auf der Nase - RT

vor der RT

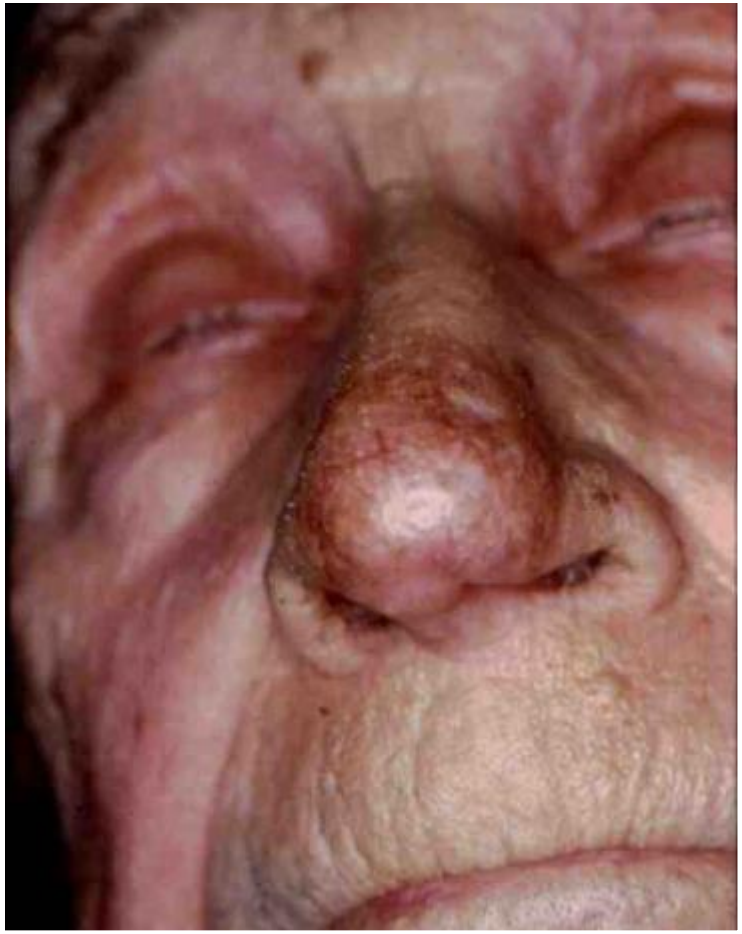

Nach der RT

STRAHLENTHERAPIE DER RACHENTUMOREN

- Nasopharynx
- Mesopharynx
  - Tonsilla, Gaumen, Uvula, seitliche und untere Rachenwand, Zungengrund
- Hypopharynx
  - sinus piriformis, hinteree Rachenwand, postcricoid Region

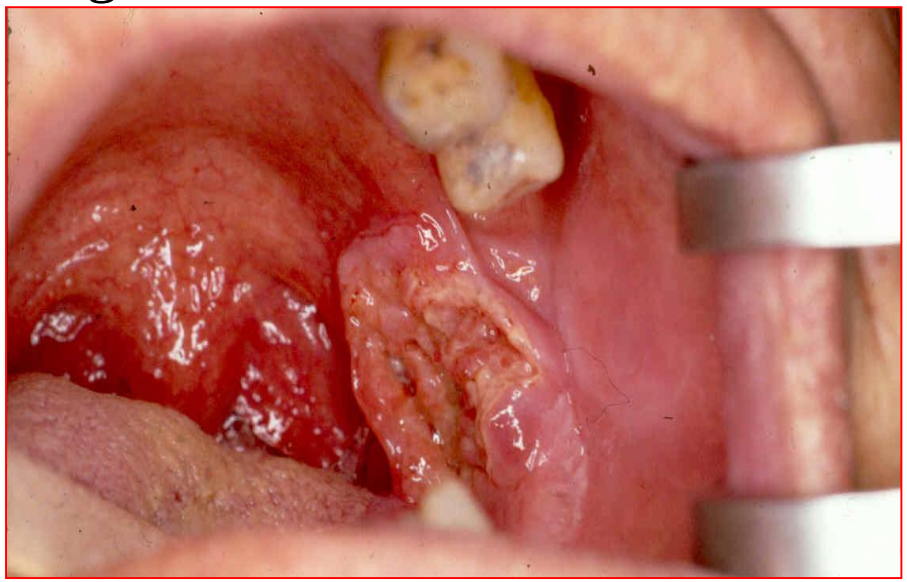

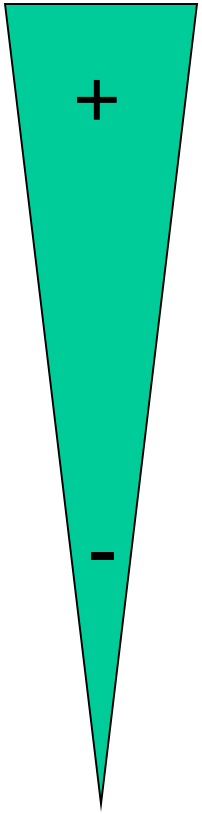

Radiosensitivität

DOSEN

Radio/Chemo-Bioradiotherapie: 66-70 Gy

Postoperative Strahlentherapie: 60-66 Gy

Elektive Dose: 50 Gy

Toleranz Dosen
Medulla: 45-48 Gy
Okular: 6 Gy
Parotis: 20-30 Gy

Strahlentherapie der Oropharynxtumoren

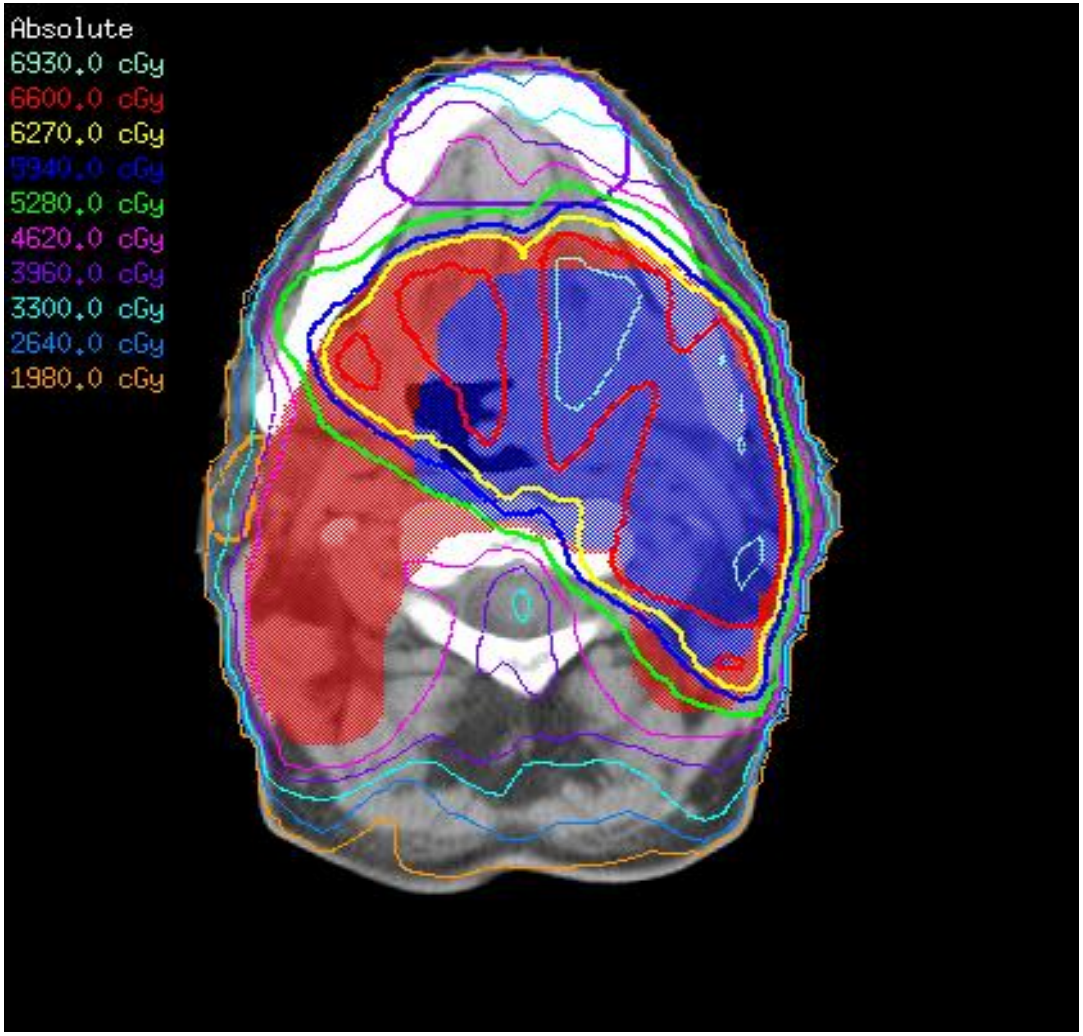

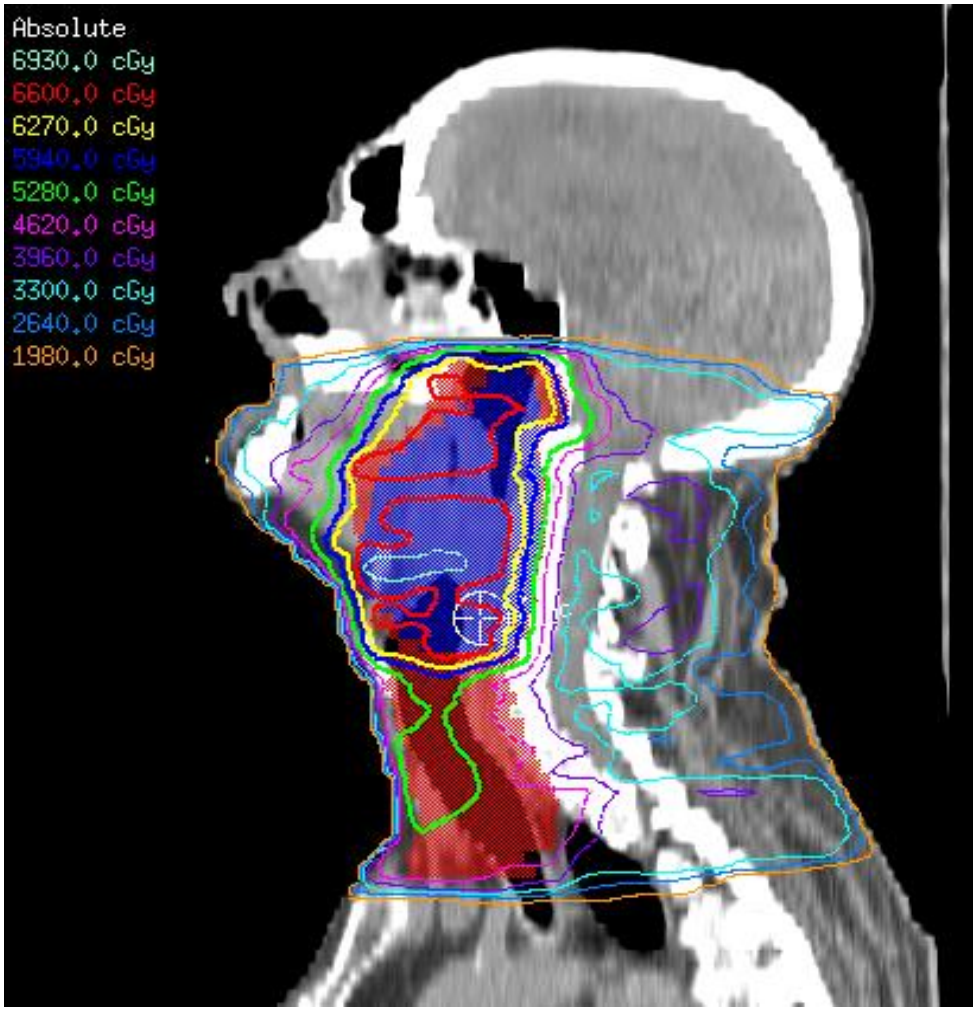
Absolute
6930.0 cGy
6600.0 cGy
6270.0 cGy
5940.0 cGy
5280.0 cGy
4620.0 cGy
3960.0 cGy
3300.0 cGy
2640.0 cGy
1980.0 cGy

IMRT RapidArc Technik

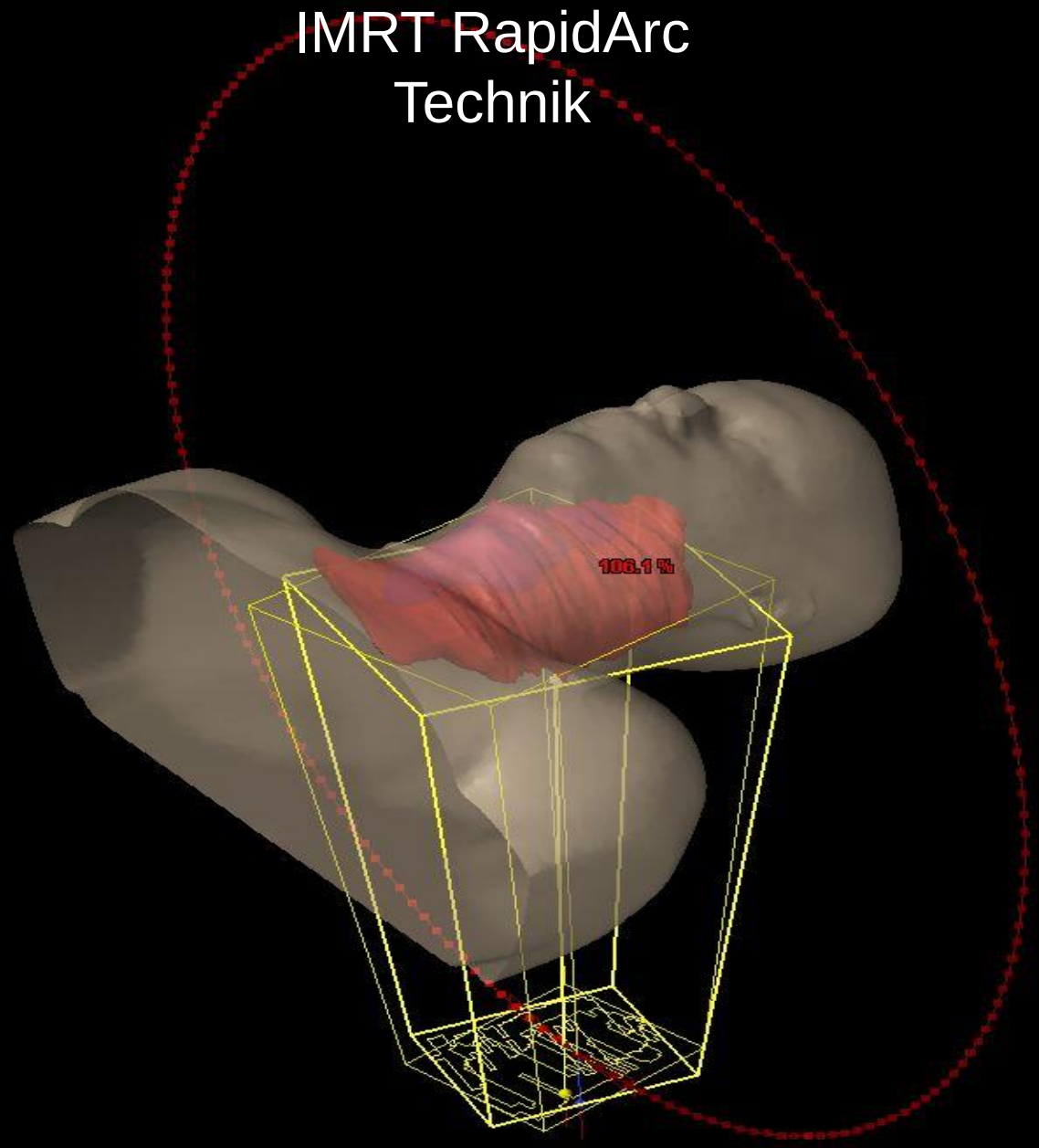

Strahlentherapie des T1N0 Tonnbandkarzinoms mit zwei opponierte, lateral Felder mit thermoplastischer Fixierung

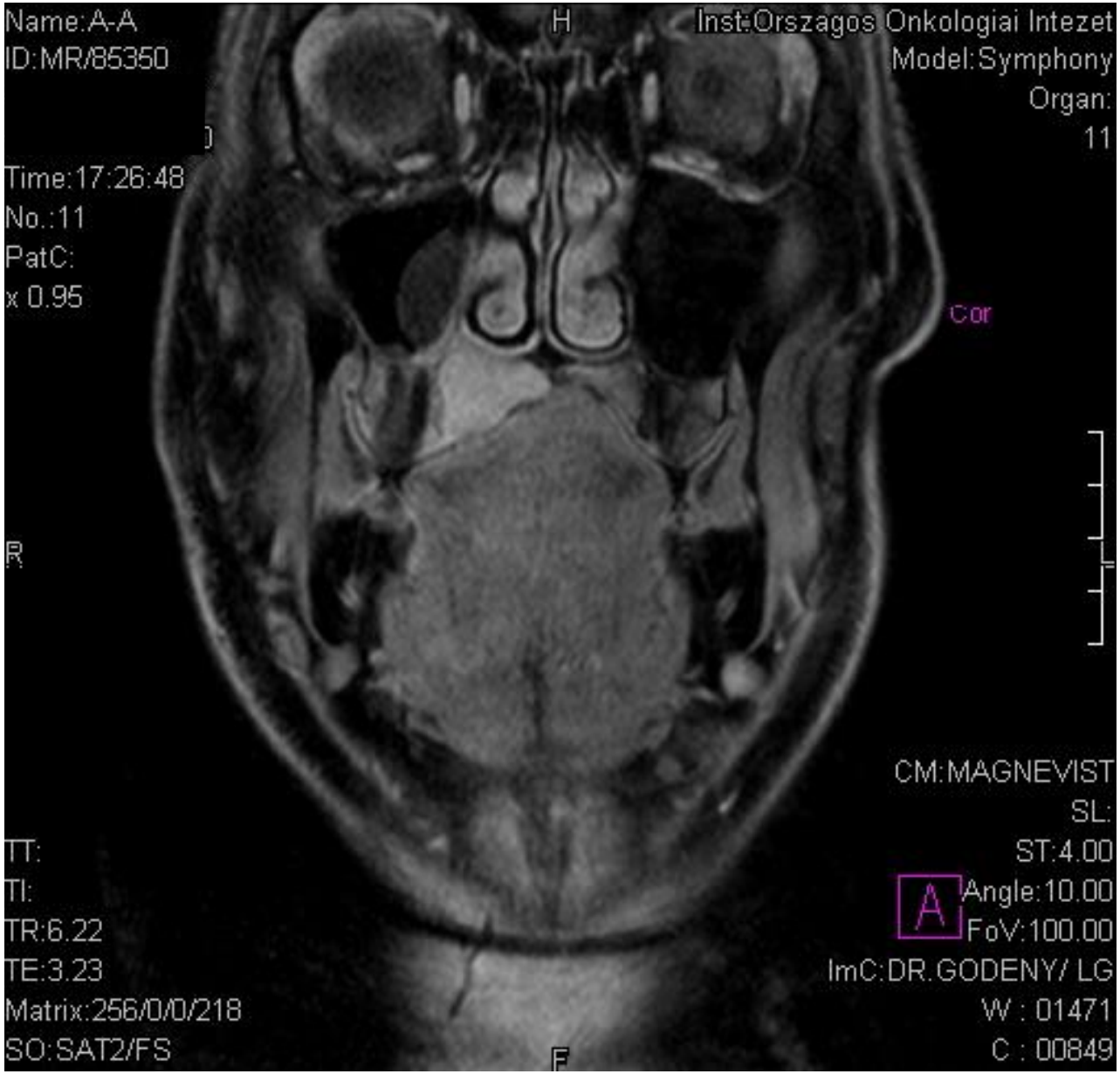

Vor der BioRT

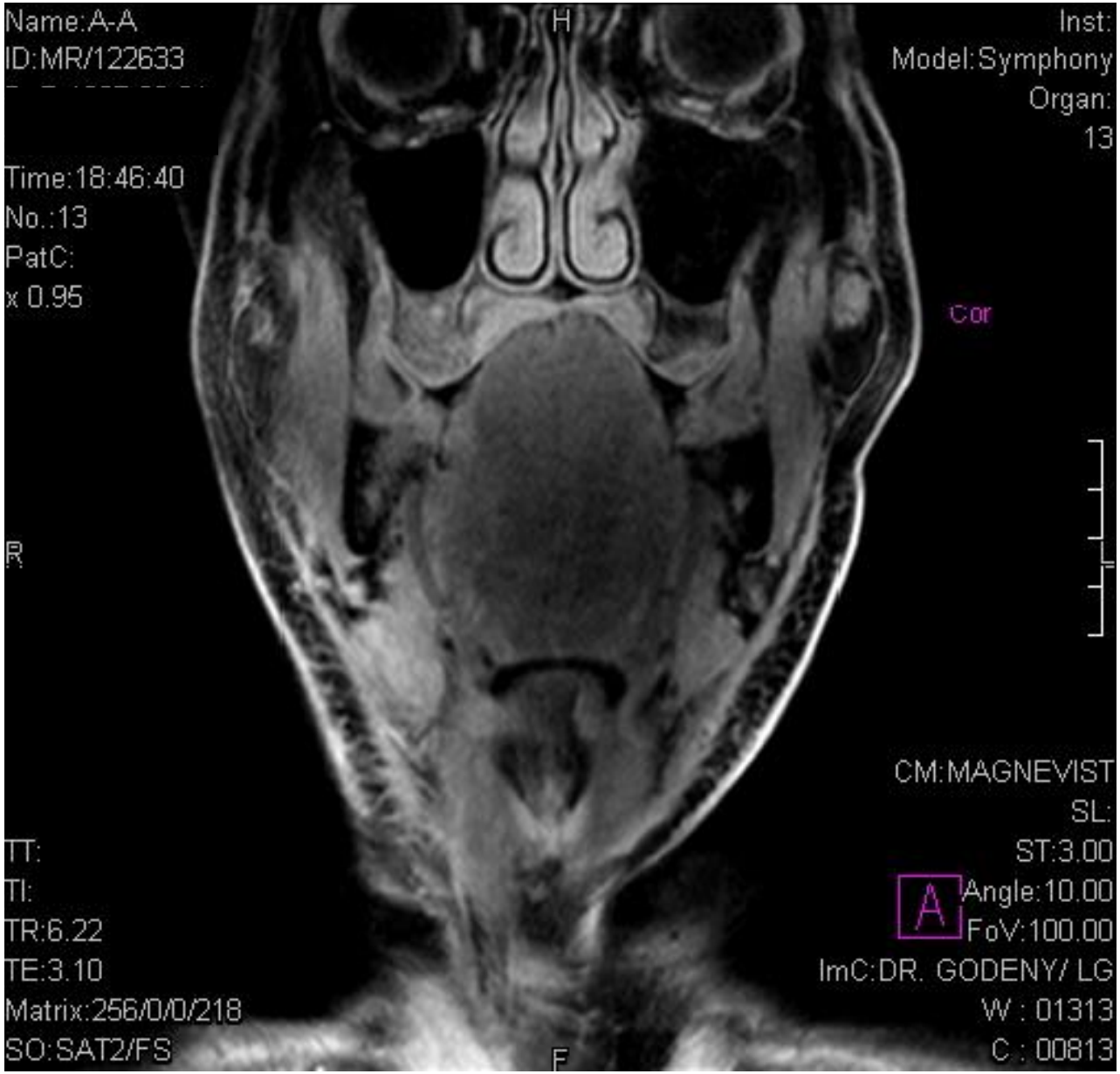

Nach der BioRT

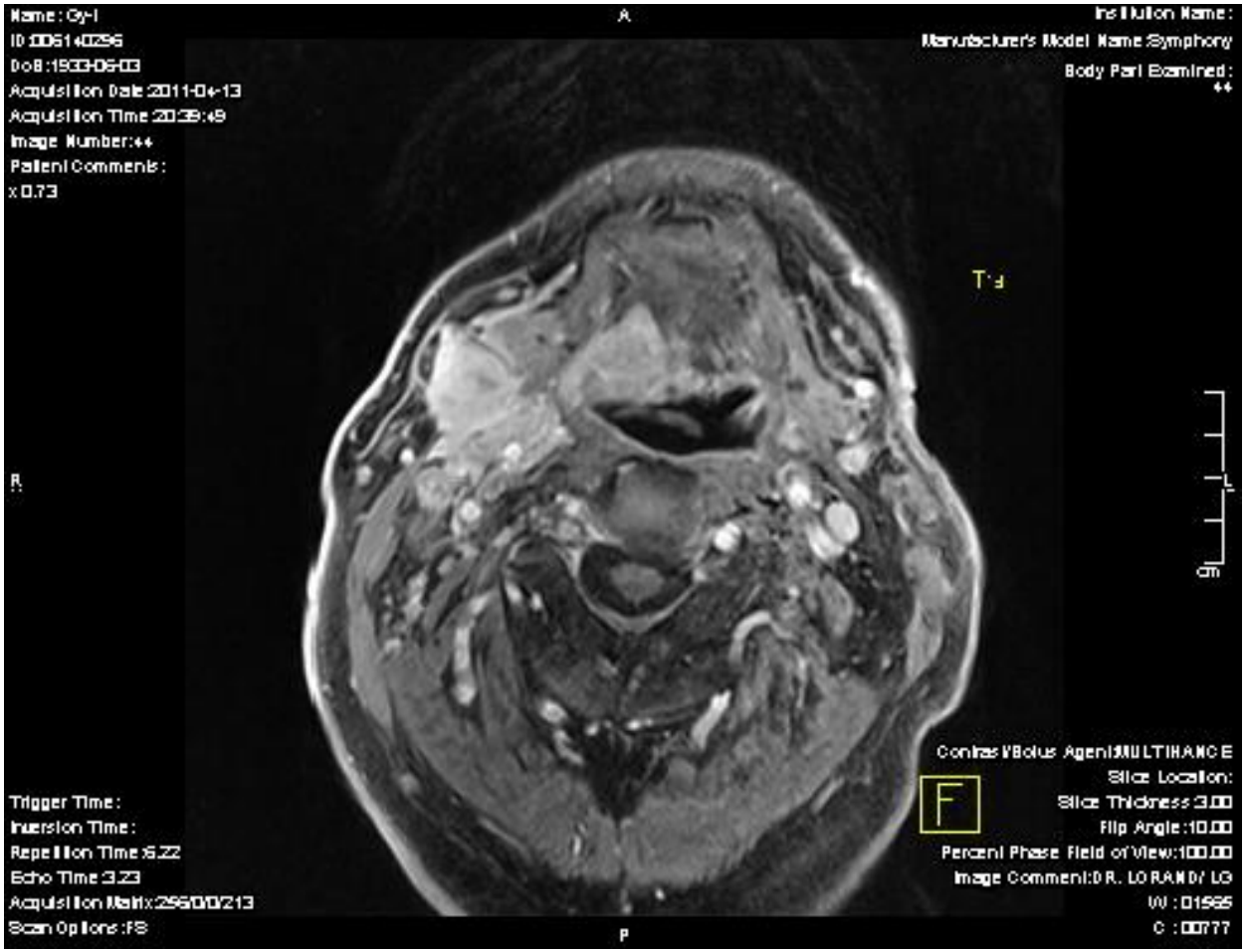
Name: Gy-I
A
Institution Name:
Manufacturer's Model Name:Symphony
Body Part Examined:
44
Acquisition Date:2011-04-13
Acquisition Time:20:39:49
Image Number:44
Patient Comments:
x 0.73
R
L
cm
Contrast/Bolus Agent:MULTIHANCE
Slice Location:
Slice Thickness:3.00
Flip Angle:10.00
Percent Phase Field of View:100.00
Image Comment:DR. LORANDI/ LG
W : 01565
C : 00777
Trigger Time:
Inversion Time:
Repetition Time:6.22
Echo Time:3.23
Acquisition Matrix:256/0/0/213
Scan Options:FS
P

Vor der RChT

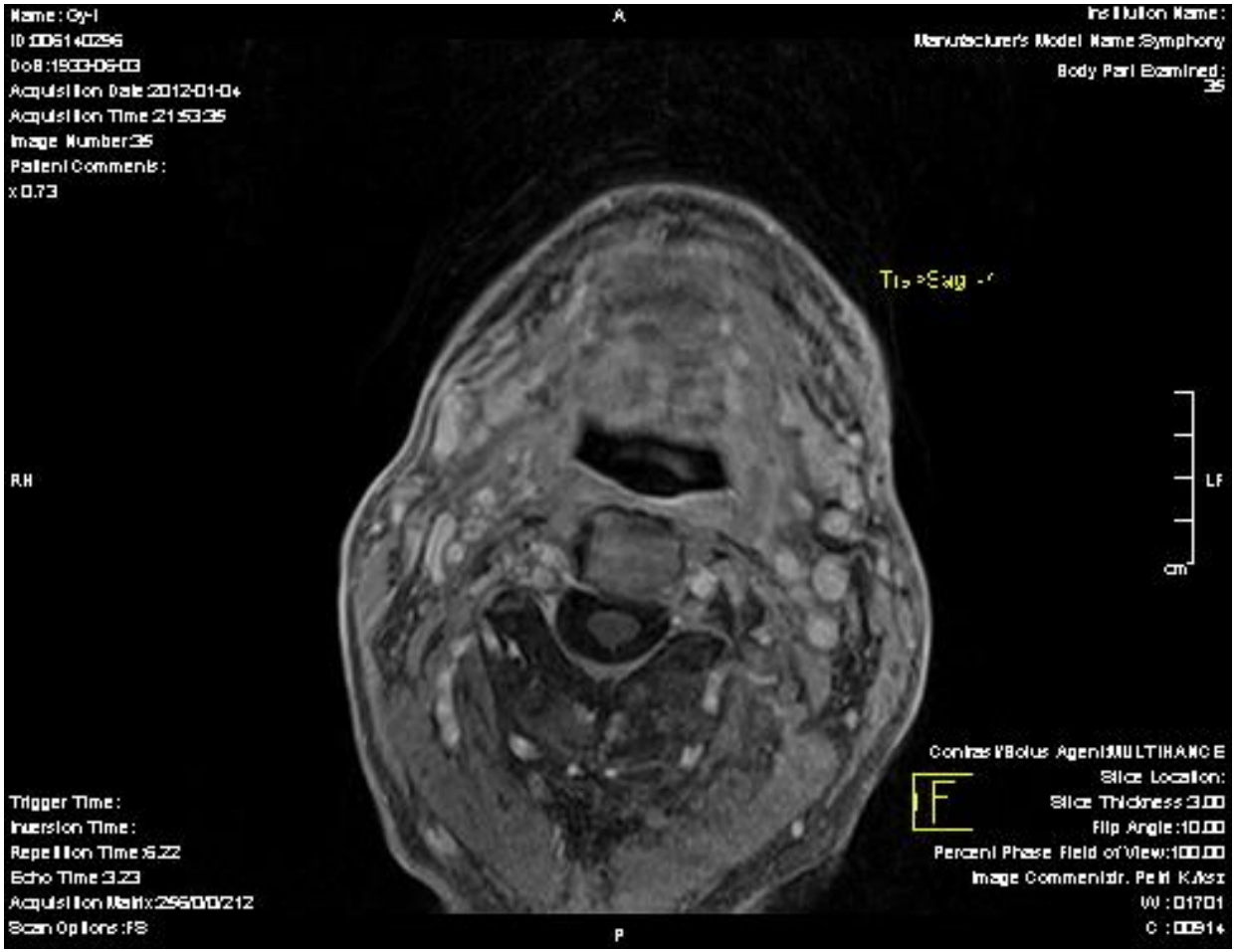

Nach der RChT

NEBENWIRKUNGEN DER STRAHLENTHEARAPIE

- Mucositis
- Xerostomie (IMRT)
- Minderung der Menge des Ig-A (caries)
- Dysgeusie
- Weichteil- und Osteonekrose
- Rückenmarksverletzung

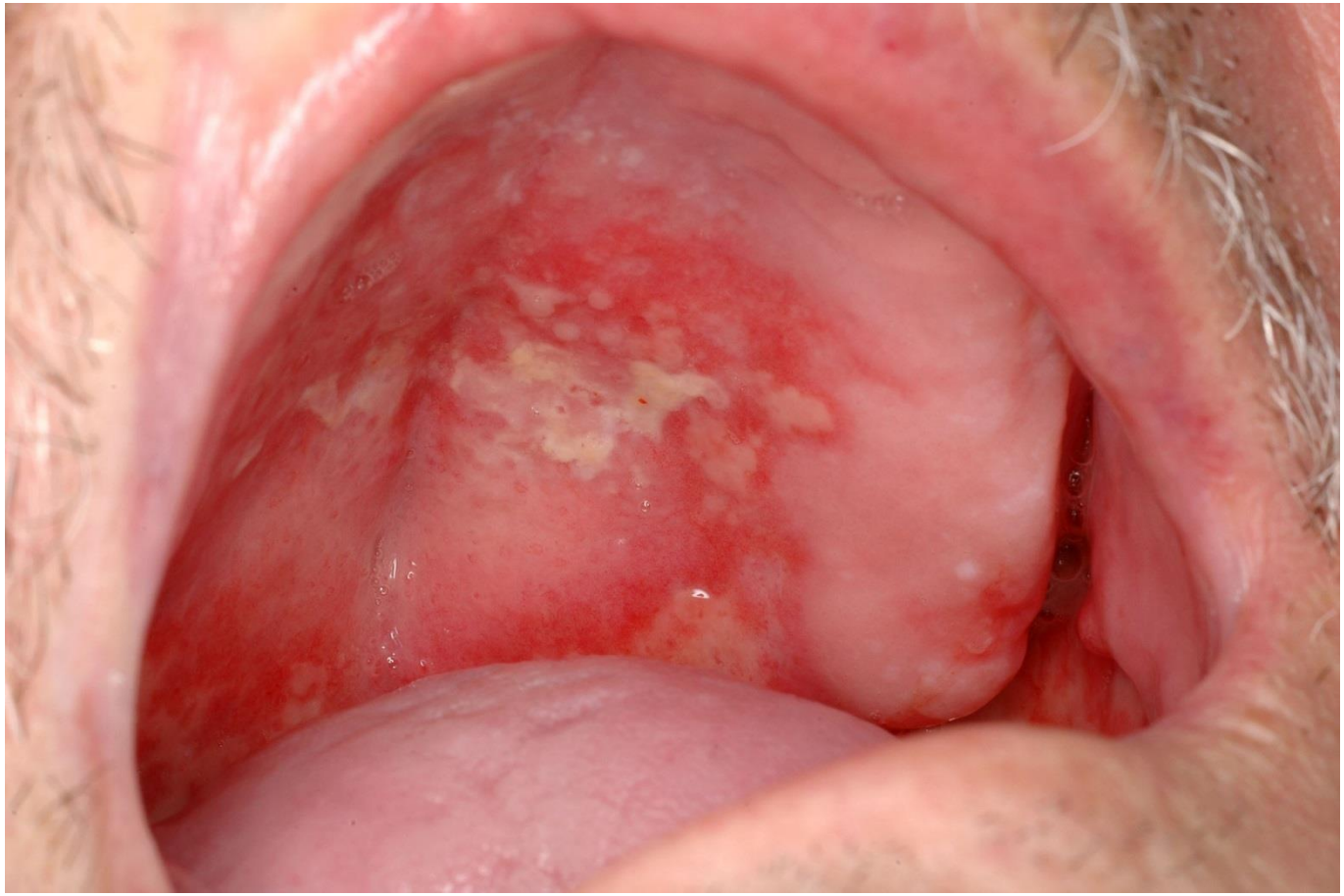

CHEMOTHERAPIE

- Concomitante (begleitende)

- Induktion: 2-4 Zyklus Taxotere-Platina-5-Fu
  - Remission: Strahlentherapie (RChT oder BRT)
  - Kein Remission: Operation

- Palliative: Erbitux-Platina-5 Fu (6 Zyklus)

Immuntherapie – die Erhöhung der T-Zellantwort

Nebenwirkungen der Chemotherapie: Verschlechterung der Blutbild, Nierenfunktion)
Nebenwirkungen der Immuntherapie: Entzündungen

BEHANDLUNGEN DER SPEICHELDRÜSEN, SCHILDDRÜSE, NASENNEBENHÖHLEN-TUMOREN

- **Operation**
- **Postoperative Behandlung**

Speicheldrüsen:

- T3-4, GII-III, Halsmetastasen, Rezidiv, nahe oder positiver chirurgischer Brand, Aderinvasion, perineurale Invasion
- Bestrahlung des Hals ist nötig: keine Dissektion mit T3-4, GIII Tumor, Halsmetastasen, Rezidiv

Nasennebenhöhlen:

- positiver chirurgischer Brand, extrakapsulare Invasion, oder ohne Operation: Radiochemotherapie

Schilddrüse:

- Nicht Iodakkumulierte papillare und folliculare Karcinom, R1 Rezektion, R1 medullare Tumor, anaplastischer Tumor, Rezidiv
- Bei Iodakkumuliertem Tumor: 131I Therapie

Danke für Ihre Aufmerksamkeit!